Rinoplastia estética y reparadora

D Deffrennes
P Horay

Resumen. – Las técnicas de rinoplastia deben tener en cuenta la morfología de la nariz, la anatomía de los elementos que la componen y la edad del paciente. Actualmente son más conservadoras. Algunos de sus aspectos son comunes a cualquier operación quirúrgica. Existen diferentes vías de acceso a las estructuras de la nariz. Otros procedimientos dependen del estado anatómico: reducción, aumento, armonización. Con frecuencia puede considerarse la utilización de injertos cartilaginosos u óseos.

© 2000, Editions Scientifiques et Médicales Elsevier SAS, París. Todos los derechos reservados.

Introducción

Los principios básicos de la rinoplastia no han tenido importantes modificaciones en estos últimos años. No obstante, las técnicas se han perfeccionado gracias al mayor conocimiento de las correlaciones entre la anatomía y la morfología nasales, del equilibrio facial y de la fisiología respiratoria. La cirugía se ha vuelto más conservadora: de este modo, han sido abandonadas las importantes resecciones que daban como resultado una nariz sin carácter, incluso hundida por falta de armazón osteocartilaginoso. La utilización de injertos cartilaginosos u óseos es mucho más frecuente, principalmente en las narices postraumáticas y malformadas.

Con el fin de otorgar a la cara un aspecto armonioso y agradable, el cirujano debe respetar algunas mediciones geométricas [19]. Un examen cuidadoso de la anatomía artística y de los elementos de sostén de la nariz es indispensable para la elaboración de una propuesta de corrección nasal. Las técnicas descritas en este artículo deben adecuarse al tipo de indicación para concretar el proyecto basado en fotografías realizado con el paciente. Ningún procedimiento quirúrgico debe efectuarse de forma sistemática, como por ejemplo la resección anterosuperior de las crura laterales de los cartílagos alares. Cada sección, resección o sutura influye sobre la morfología nasal. Solamente bajo esta premisa podrá el cirujano obtener un resultado «natural» y no el clásico aspecto de «nariz operada» *(surgical look).*

Tras haber establecido un plan y analizado la estructura y la arquitectura nasales, el médico debe resolver las siguientes cuestiones e informarlas claramente al paciente:

— decidir qué tipo de anestesia se empleará;

— elegir la vía de acceso;

— definir si se trata de una cirugía de reducción de la punta y/o del dorso y qué cantidad deberá resecarse;

— determinar si es una cirugía de armonización y si hay que utilizar injertos cartilaginosos;

— definir si se trata de una cirugía de aumento nasal y, en caso afirmativo, elegir la técnica y el tipo de injerto.

Se describirán las técnicas quirúrgicas por unidad estética nasal, sabiendo que estas unidades o volúmenes deben estar en armonía para llegar a un equilibrio nasal y facial.

Las reconstrucciones nasales mediante colgajos hísticos y la cirugía del tabique no serán tratadas en este capítulo.

Reseña anatómica y artística

La morfología de la nariz está en íntima relación con la anatomía de los elementos que la componen, es decir el armazón osteocartilaginoso y los tejidos cutáneos, adiposos y musculares.

La anatomía superficial de la nariz está dividida en subunidades según puntos luminosos, sombras y líneas acentuadas por la luz. Clásicamente, la nariz está compuesta por dos unidades: el cuerpo y la base, que a su vez se dividen en subunidades: la raíz, el dorso, las paredes laterales, el lóbulo con su punta, el triángulo blando de Converse, la columela y el lóbulo del ala de las narinas *(fig. 1).*

La punta está dividida en dos triángulos, supra y subapical, cuyas bases están formadas por una línea extendida entre las cúpulas *(fig. 2).* Los reflejos lumínicos de las cúpulas, de la incisura supralobular y de la unión apicocolumelar definen de manera agradable esta punta [6].

Todas estas unidades y subunidades deben estar en armonía para conseguir una nariz «estética» que se integre en la cara del paciente.

Por lo tanto, la forma de la nariz está definida según criterios geométricos (ángulos, curvas, dimensiones), depresiones, incisuras y surcos. El estudio de estos datos geométricos debe tener en cuenta el equilibrio de la cara, el ángulo nasofrontal y sobre todo el nasolabial. El ángulo nasofrontal depende de la orientación del dorso, pero también de la fren-

Dominique Deffrennes : *Praticien hospitalier temps partiel, hôpital Lariboisière, 2, rue Ambroise-Paré, 75010 Paris, France.*
Pascal Horay : *Ancien chef de clinique à la faculté, 146, rue de l'Université, 75007 Paris, France.*

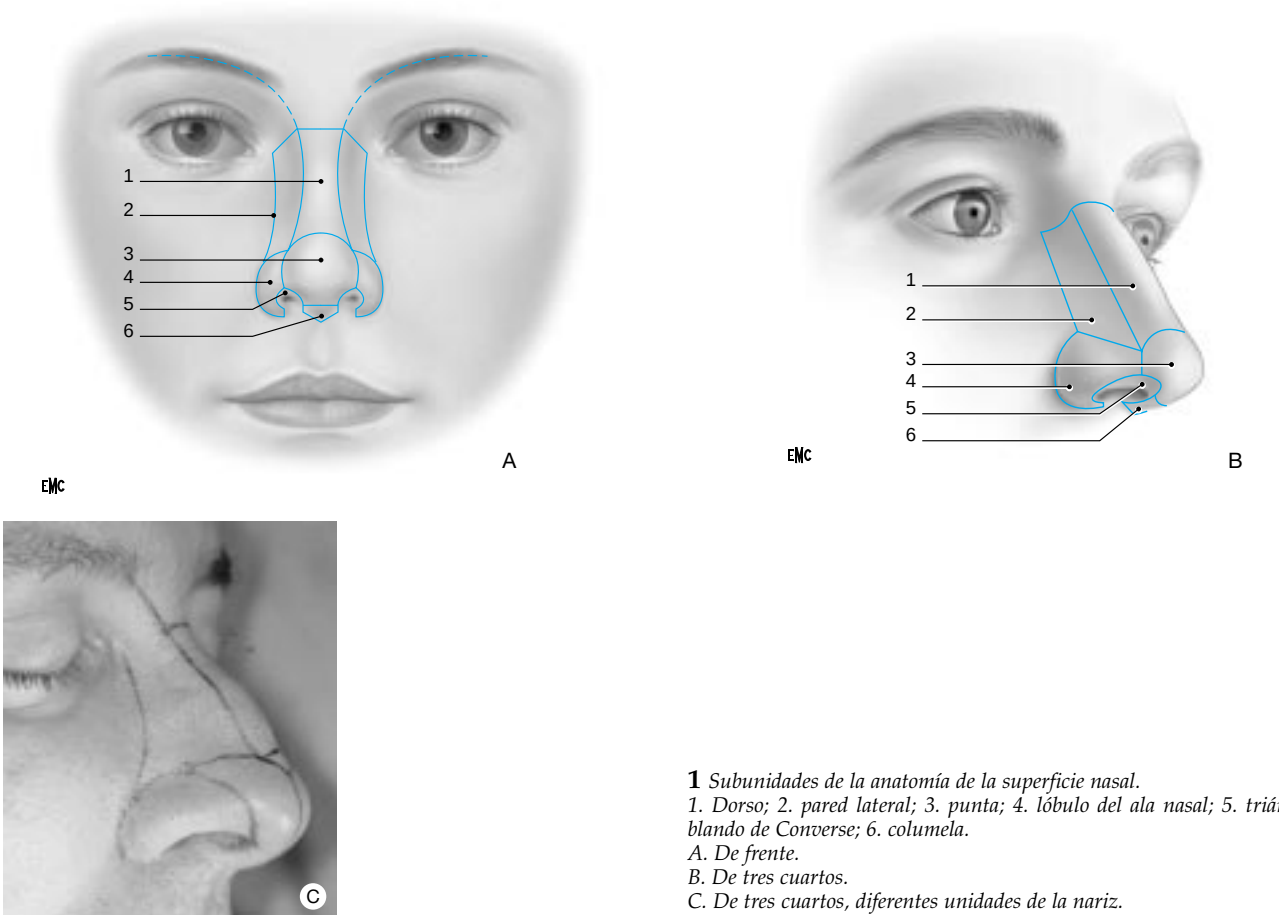

1 *Subunidades de la anatomía de la superficie nasal.*
1. Dorso; 2. pared lateral; 3. punta; 4. lóbulo del ala nasal; 5. triángulo blando de Converse; 6. columela.
A. De frente.
B. De tres cuartos.
C. De tres cuartos, diferentes unidades de la nariz.

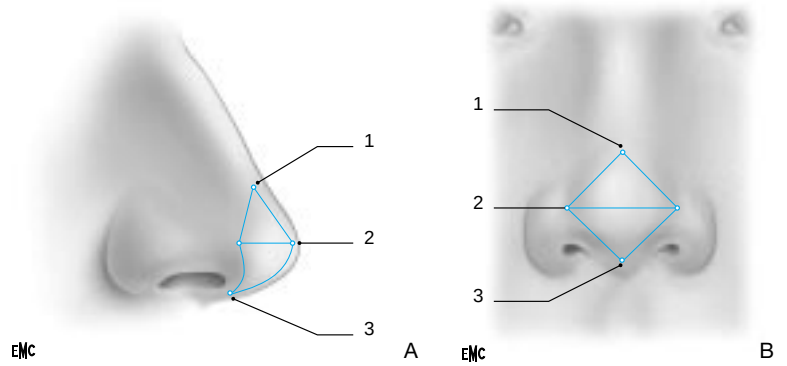

2 *La punta de la nariz está formada por dos triángulos cuya base común se traza entre las cúpulas (2), las cimas corresponden a la incisura supralobular (1) y a la unión columeloapical (3).*
A. De perfil.
B. De frente.

te. El ángulo nasolabial depende de la columela y también de la posición del labio superior. El labio abre el ángulo en caso de retrusión maxilar o alveolar e, inversamente, lo cierra si existe protrusión maxilar o alveolar. Aunque la mayoría de las mediciones son realizadas de perfil, la anatomía superficial se analiza también frontalmente y en visión de tres cuartos debido al juego de las sombras y de los reflejos lumínicos.

Sheen insiste [25] sobre dos líneas simétricas «armoniosas» que sigan el reborde orbitario interno, la cresta nasal lateralmente y se separen para terminar en las cúpulas. Igualmente, la amplitud de la raíz nasal no es modificable con la rinoplastia, ya que comporta el riesgo de romper esta línea. Sólo la contracción de los marcos orbitarios puede reducir esta amplitud sin romper la continuidad de dichas líneas.

El resultado de una rinoplastia estética depende del conocimiento de las estructuras anatómicas nasales: huesos propios, ramas ascendentes de los maxilares, cartílagos laterales superiores (o triangulares) e inferiores (o alares), septum, revestimiento celuloadiposo, muscular y cutáneo *(fig. 3)*.

En este artículo sólo se indicarán los puntos anatómicos que permiten una mejor comprensión de los elementos de sostén de la nariz y, por lo tanto, de las repercusiones de los procedimientos quirúrgicos [13].

El armazón óseo está formado por la escotadura frontal (raíz de la nariz), las ramas ascendentes de los maxilares y los huesos propios (paredes laterales y cresta nasal).

Los cartílagos laterales superiores o triangulares se insertan bajo los huesos propios, las ramas ascendentes de los maxilares forman la fosa piriforme. Prolongan el borde superior

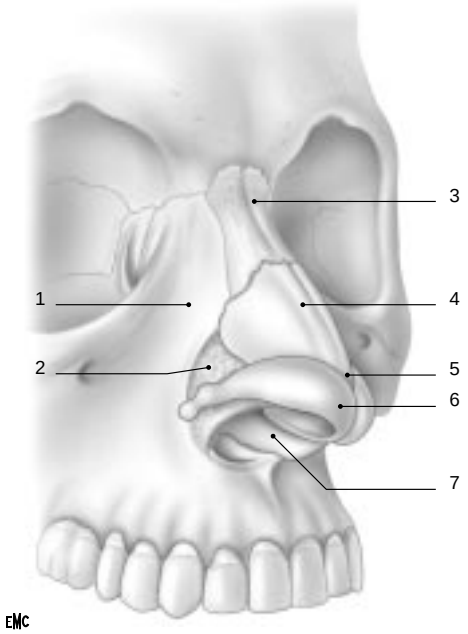

3 *Anatomía de la nariz (según Pernkopf).*
1. Rama ascendente del maxilar; 2. triángulo blando lateral; 3. hueso propio; 4. cartílago lateral superior o triangular; 5. triángulo blando medio; 6. cartílago lateral inferior o alar; 7. septum.

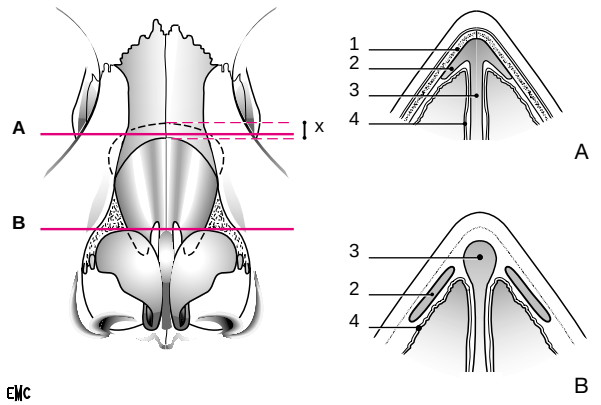

4 *Anatomía del cartílago triangular: relaciones con el septum.*
1. Hueso propio y rama ascendente del maxilar; 2. cartílago triangular; 3. septum cartilaginoso; 4. mucosa nasal; x: altura de la inserción del cartílago bajo los huesos propios de la nariz.

del septum cartilaginoso para formar las paredes laterales del dorso *(fig. 4)*. Su desinserción de los huesos propios o su sección del tabique puede provocar el aspecto de V invertida, típico del *surgical look*.

Los cartílagos laterales inferiores o alares forman el sostén esencial de la base de la nariz, con el septum cartilaginoso y los lóbulos de las narinas. El cirujano puede moldear, resecar, reubicar los cartílagos alares, o añadirles injertos cartilaginosos.

Se describen tres segmentos en el cartílago alar: la crus medial, la crus intermedia y la crus lateral *(fig. 5)*.

De perfil

— La crus lateral está orientada horizontal u oblicuamente hacia arriba o abajo *(fig. 6)*. Esta disposición influye sobre la proyección de la punta y el ángulo nasolabial. Se modifica según numerosos factores anatómicos. Por ejemplo, una

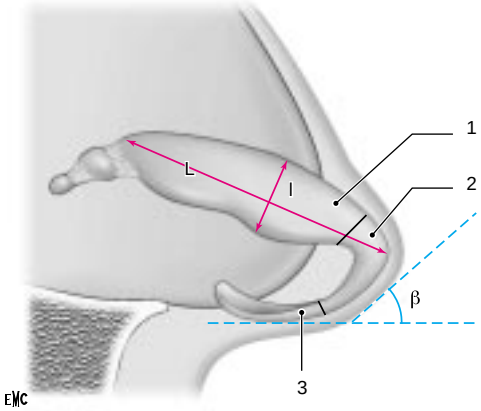

5 *Anatomía del cartílago alar.*
1. Crus lateral (L: Longitud, l: ancho); 2. crus intermedia; 3. crus medial. El ángulo apicocolumelar da a la nariz el clásico aspecto de double break.

amplitud excesiva, asociada a una prolongación posterior importante y larga, conduce a una caída de la punta.

— La crus intermedia forma la parte baja del lóbulo con su cúpula y su triángulo subapical.

— Le sigue la crus medial, que forma la columela. Describe un ángulo de rotación que mejora la definición de la punta. Su deformación puede provocar en casos extremos el aspecto de columela colgante.

De base

El cartílago alar forma un verdadero arco cuya cima está representada por la crus intermedia. Las crura mediales, apoyadas sobre la espina nasal, describen un ángulo diedro hacia abajo y un ángulo divergente hacia adelante que separa las cúpulas *(fig. 7)*. Esta divergencia puede ser modificada quirúrgicamente. La longitud y la rigidez de las crura mediales son factores importantes de proyección de la punta.

De frente

Las crura intermedias poseen una orientación variable, divergente o convergente *(fig. 8)*. La distancia que separa las cúpulas, que define la amplitud de la punta, depende del ángulo formado por las crura intermedias y su tamaño *(fig. 9)*.

La forma, las dimensiones, la rigidez, la topografía y el eje de los cartílagos alares poseen una repercusión variable sobre la morfología nasal según la consistencia y textura del revestimiento cutáneo. Dicho revestimiento y el celuloadiposo desempeña un papel importante en la morfología de la nariz. Su grosor limita las posibilidades quirúrgicas. En caso de piel gruesa, el cirujano se orienta hacia una mejoría de la definición nasal para que tenga una mayor armonización con la cara. Al contrario, una piel fina presenta más posibilidades quirúrgicas, principalmente de reducción.

Principios generales

INSTRUMENTAL

Si bien el instrumental varía según las costumbres del médico, una caja de rinoplastia debe incluir, como mínimo: tijeras curvas de punta roma tipo Ragnell, tijeras curvas puntiformes, tijeras acodadas tipo Heyman, tijeras de Mayo rectas, bisturí con hoja 15, pinzas de disección con y sin dientes, pinza de Politzer, separador, gancho de Gillies, gancho doble, disector, raspador tipo Joseph, raspador curvo, espéculo, osteótomos rectos, osteótomos laterales con punta protegida, martillo, limas, triturador de injertos de Jost.

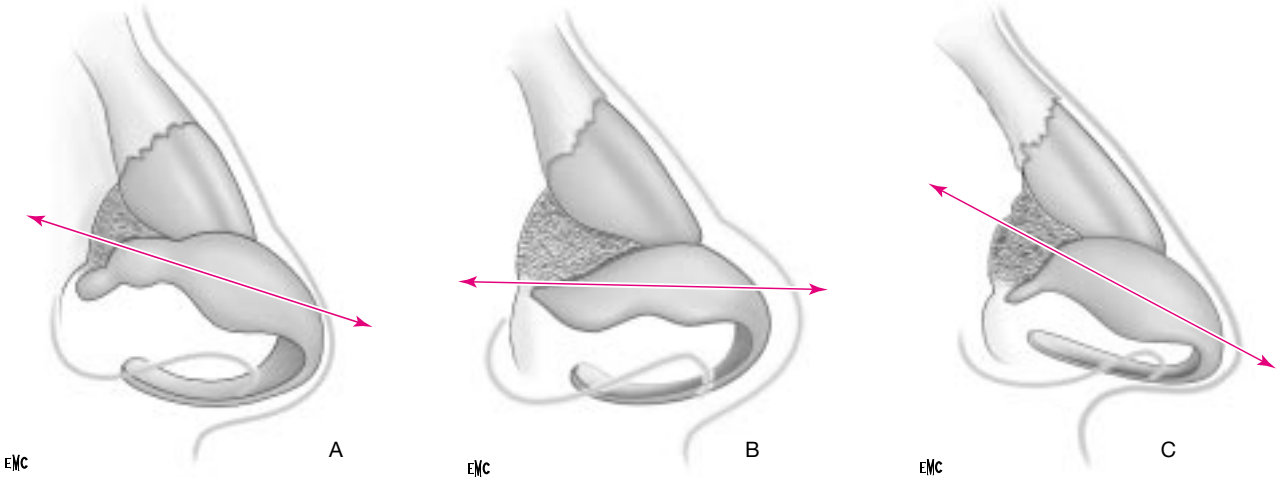

6 *La orientación de perfil del cartílago alar depende de la forma, del tamaño y de la posición del cartílago. Varios factores influyen sobre esta orientación.*
A. Orientación normal.
B. Basculación superior con abertura del ángulo nasolabial.
C. Basculación inferior con cierre del ángulo nasolabial.

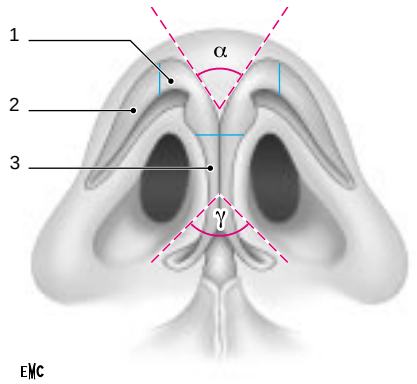

7 *Anatomía de los cartílagos alares vistos basalmente. 1. Crus intermedia; 2. crus lateral; 3. crus medial. Se describen dos ángulos: un ángulo entre las cúpulas y un ángulo hecho por la divergencia de las crura mediales.*

INSTALACIÓN DEL PACIENTE

Se coloca al paciente sobre una mesa quirúrgica en posición proclive entre 20º y 30º con la cabeza hacia atrás, con el fin de que el plano de Francfort sea aproximadamente perpendicular a la horizontal *(fig. 10)*. La cabeza está prácticamente en posición horizontal y se estabiliza colocándole debajo un cojín con forma de rosca.

Se cubre la cabeza del paciente con un campo dejando la cara al descubierto con el fin de que el cirujano pueda controlar en todo momento de la operación la armonía del rostro, principalmente del perfil.

La mayoría de las veces el paciente es intubado. El tubo se coloca en el centro de la boca para no traccionar la comisura labial y las alas nasales. La aspiración de la sangre se previene mediante el balón y con un taponamiento orofaríngeo.

La fuente de luz cialítica debe focalizarse y orientarse oblicuamente hacia las narinas para permitir una iluminación endonasal. Algunos cirujanos emplean además una luz frontal.

La utilización de una óptica de 0º o 30º de 4 mm de diámetro es especialmente interesante para la cirugía del septum y de los cornetes. La irrigación de la óptica facilita su utilización.

ANESTESIA [1]

En la mayoría de las ocasiones se asocia una anestesia general con una local.

Anestesia general

Hay que tener en cuenta los inconvenientes quirúrgicos y los imperativos anestésicos.

Inconvenientes quirúrgicos:

— dificultad de acceso a la cabeza del paciente durante la operación;

— epistaxis quirúrgica, de abundancia variable pero permanente (riesgo de aspiración);

— osteotomías que comportan estímulos dolorosos, choques y vibraciones, responsables de movimientos de la cabeza.

Imperativos anestésicos:

— apreciación preoperatoria de eventuales dificultades de intubación;

— control absoluto de la permeabilidad de las vías respiratorias y de la ventilación;

— vigilancia clínica rigurosa y monitorización permanente y adaptada, tanto de la tensión como de la ventilación, con control constante de las pérdidas sanguíneas;

— control de la arreactividad refleja durante las estimulaciones faríngeas o traqueales (por sonda, por acumulación de sangre y de saliva);

— control de una recuperación tranquila y en calma, principalmente durante la extubación con las fosas nasales taponadas.

La consulta preanestésica, medicolegal e indispensable, permite elegir los medios anestésicos, es decir controlar los problemas de intubación, la profundidad de la anestesia, la hemorragia, la normocapnia, la recuperación.

La operación fue durante mucho tiempo practicada bajo anestesia local (lidocaína con adrenalina), incluso complementada con un protocolo clásico de neuroleptoanalgesia. Los imperativos de seguridad, tanto en el quirófano, como en la sala de vigilancia posquirúrgica, conducen a elegir en lo sucesivo un protocolo que conlleve el mayor control ventilatorio y hemodinámico para la mejor seguridad durante la recuperación.

Parece conveniente adoptar como protocolo, antes de la realización de la anestesia local anatómica:

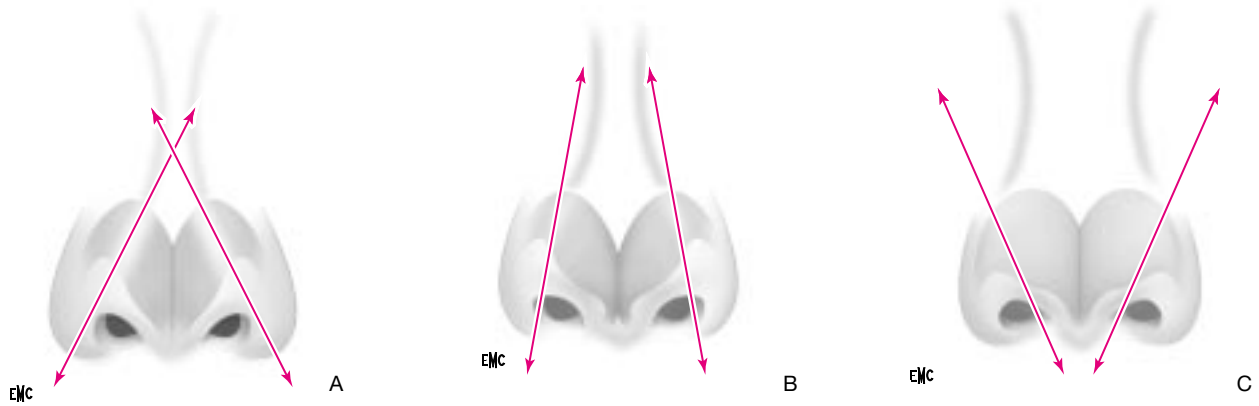

8 *La orientación frontal de las cúpulas de los cartílagos alares influye sobre la morfología de la punta y depende de la forma y del tamaño de las diferentes crura (A, B, C).*

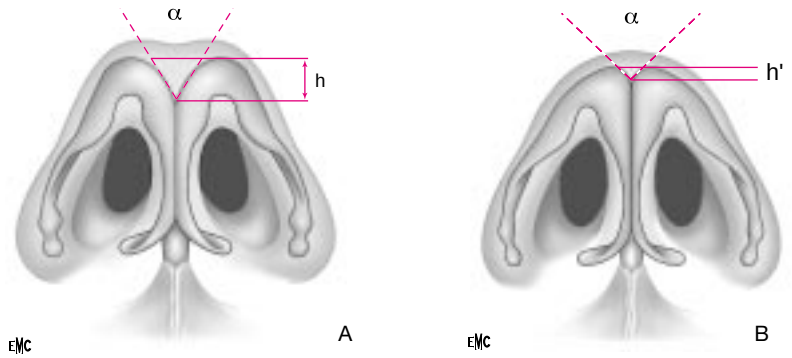

9 *La distancia entre las cúpulas depende del ángulo y de la altura de las crura intermedias.*

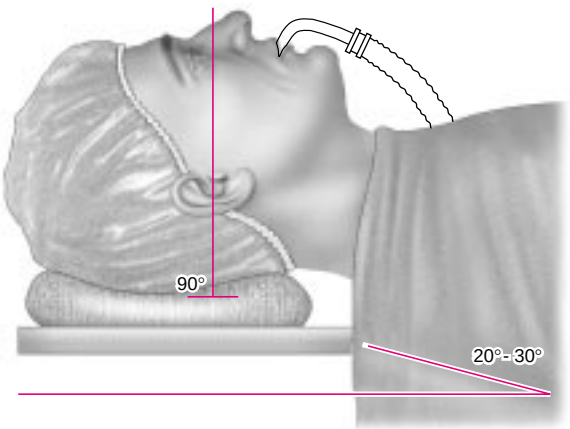

10 *Colocación del paciente: mesa en posición proclive con el cabezal en posición declive con el fin de que el plano de Francfort sea perpendicular al suelo.*

— anestesia general con intubación orotraqueal;
— sonda de intubación que se podrá fijar sobre la arcada dentaria;
— ventilación controlada, lo que incrementa la seguridad y la protección de la permeabilidad de las vías respiratorias.

Se proponen varios tipos de anestesia:
— anestesia balanceada con inhalación de agentes halogenados, en circuito cerrado;
— anestesia balanceada mediante técnica intravenosa con determinación de concentraciones (AIVOC).

Las dos técnicas aportan, por la estabilidad de las concentraciones que ellas permiten, un control adaptado de la anestesia y de su profundidad (nivel tensional intraoperatorio).

La AIVOC permite además un control del fin de la inducción y una gestión precisa del tiempo de recuperación, disminuyendo sensiblemente los riesgos de escalofríos y de vómitos.

■ *Anestesia local*

Precisa el conocimiento de la distribución nerviosa sensitiva de la nariz *(fig. 11)*. La anestesia local puede comenzar por una anestesia de contacto con lidocaína, a nivel del ganglio esfenopalatino situado por detrás del cornete medio. La infiltración se continúa por vía vestibular endobucal hacia el nervio infraorbitario y en el trayecto de las osteotomías. Por último, es completada por vía endonasal a la altura de la espina nasal, del espacio interseptocolumelar, del dorso y del septum *(fig. 12)*.

Se utiliza generalmente la lidocaína al 1% con adrenalina.

La infiltración facilita la disección. Además, por su efecto vasoconstrictor, la adrenalina disminuye la vascularización de la nariz y prolonga el efecto anestésico. Es necesaria una espera de aproximadamente 10 a 15 minutos antes de la incisión.

VÍAS DE ACCESO Y EXPOSICIÓN DEL ARMAZÓN OSTEOCARTILAGINOSO

Una rinoplastia necesita siempre una exposición correcta del armazón osteocartilaginoso con el fin de realizar maniobras precisas y adaptadas. No obstante, la vía de acceso debe ser lo más discreta posible, teniendo en cuenta que una rinoplastia sin cicatriz visible no debe ser un dogma. La vía

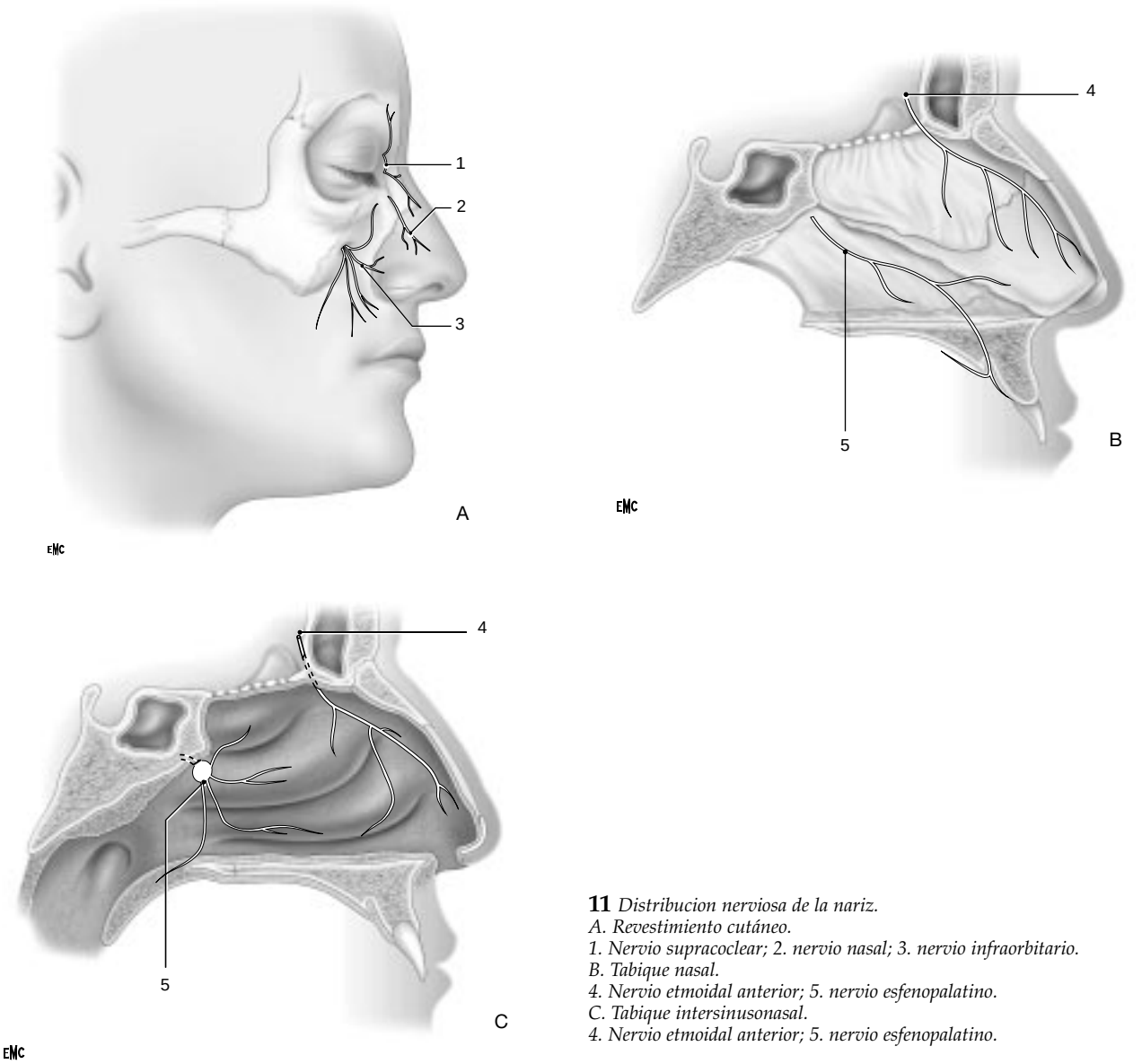

11 *Distribucion nerviosa de la nariz.*
A. Revestimiento cutáneo.
1. Nervio supracoclear; 2. nervio nasal; 3. nervio infraorbitario.
B. Tabique nasal.
4. Nervio etmoidal anterior; 5. nervio esfenopalatino.
C. Tabique intersinusonasal.
4. Nervio etmoidal anterior; 5. nervio esfenopalatino.

externa transcolumelar se utiliza cada vez con mayor frecuencia, pese a su secuela cicatricial, que es muy discreta. Siempre hay que privilegiar el mejor resultado morfológico con las mínimas secuelas cicatrizales. El paciente debe estar, en cualquier caso, informado.

■ *Vía endonasal*

La vía de acceso endonasal fue la primera que utilizó Joseph cuando describió la técnica de rinoplastia. El principio consiste en aislar el armazón osteocartilaginoso de los tejidos de cobertura para modificarlo. De este modo, la morfología de la nariz es transformada por la redistribución de los tejidos de cobertura, que se amoldarán al nuevo armazón con sus propias capacidades de cicatrización. Según la técnica empleada, la mucosa es seccionada sin despegamiento (técnica transmucosa) o, al contrario, separada del esqueleto osteocartilaginoso (técnica extramucosa).

Incisión clásica interseptocolumelar y lateral

Se hace con bisturí nº 15, se descompone en dos segmentos y suele practicarse en tres tiempos.

— La incisión interseptocolumelar pasa por el borde inferior del septum cartilaginoso, marcado por un instrumento romo que desplaza la crus medial *(fig. 13A)*. Separa el septum cartilaginoso del septum membranoso unido a la columela. La incisión se prolonga hacia la espina nasal según la exposición necesaria y el efecto buscado. Esta maniobra bilateral se completa con las tijeras de Ragnell, que permiten liberar las crura mediales *(fig. 14)*. Una liberación amplia del septum membranoso y un despegamiento subperióstico de las inserciones musculares de la espina nasal comportan un retroceso de la punta y un descenso del labio superior, lo que es deseable en caso de hiperproyección nasal con ángulo nasolabial abierto.

— La incisión lateral, efectuada de abajo hacia arriba, es desde un principio mucosa y cartilaginosa *(fig. 13B)*.

— Estas dos incisiones se reúnen en la región de las cúpulas con un ángulo más bien agudo, con el fin de evitar una brida *(fig. 13C)*.

La ubicación de la incisión lateral puede ser intercartilaginosa o transcartilaginosa:

— la incisión intercartilaginosa recorre el borde superior de la crus lateral en la plica nasi y separa el cartílago alar del cartílago triangular. Situada entre el cartílago triangular y el

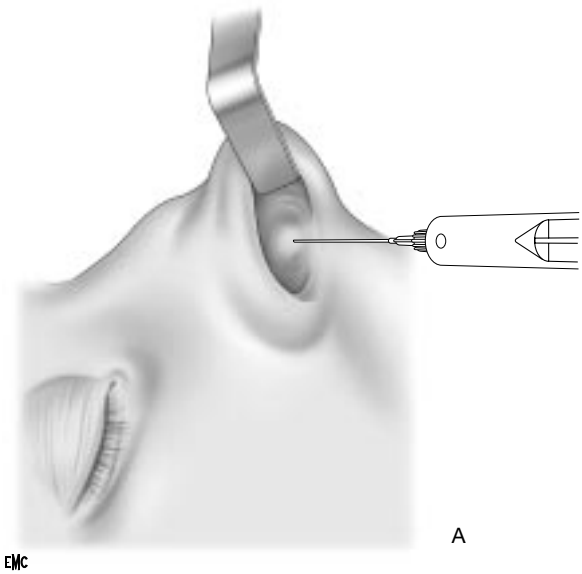

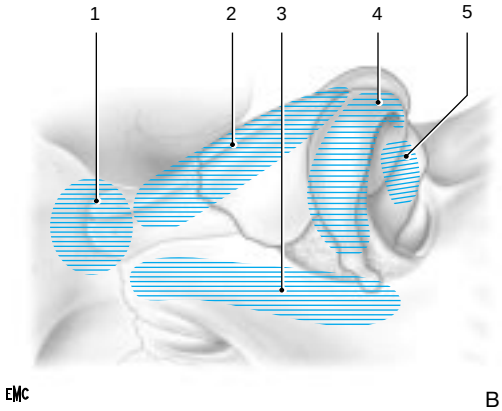

12 *Infiltración endonasal.*
1. Glabela; 2. dorso; 3. rama ascendente del maxilar; 4. punta; 5. septum y espina nasal anterior.

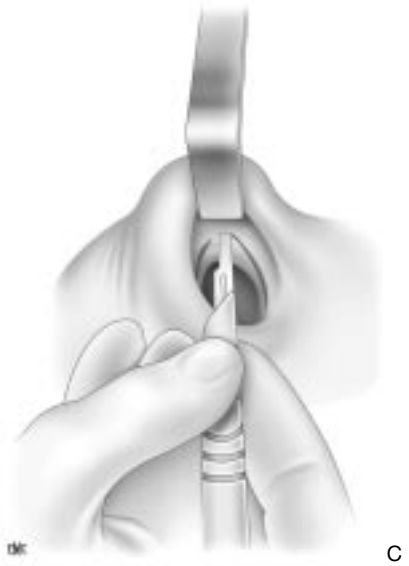

13 *La incisión endonasal se descompone en tres segmentos.*
A. Interseptocolumelar, entre septum y crus medial.
B. Lateral, en la plica nasi o la crus lateral del cartílago alar.
C. Anterior, reuniendo la cima de las dos incisiones.

borde superior de la crus lateral del cartílago alar, se realiza después de haber levantado la punta de la nariz hacia arriba con un gancho doble o un instrumento romo *(fig. 15)*. La incisión se prolonga lateralmente según la resección cartilaginosa prevista y la eventual disección de la prolongación posterior del cartílago alar. Esta incisión conduce a un retroceso y a una elevación de la punta por rotación del cartílago alar. Este efecto secundario es tanto más importante cuanto más hacia atrás se extienda la incisión intercartilaginosa;

— la incisión transcartilaginosa afecta a las crura laterales e intermedias del cartílago alar, permitiendo así desde el principio una resección del exceso de cartílago. Está indicada en caso de piel gruesa, de orificio nasal estrecho y de cartílago alar muy firme.

Disección endonasal de los cartílagos alares

Se hace por vía retrógrada o por vía directa.

La vía retrógrada consiste en conseguir la eversión de las crura laterales e intermedias después de un despegamiento entre el revestimiento musculocutáneo y el cartílago alar. Dicho despegamiento se hace con tijeras de punta roma tipo Ragnell, colocando al mismo tiempo un gancho doble sobre el reborde nasal y ejerciendo una contrapresión digital que permite controlar la disección. Las tijeras se introducen por la narina contralateral al cartílago disecado *(fig. 16A)*. El despegamiento puede extenderse lateralmente hacia la prolongación posterior de la crus lateral, mientras que las tijeras se introducen por la narina homolateral para despegar totalmente la crus intermedia y la cúpula *(fig. 16B)*. Luego, la crus lateral se evierte con un gan-

14 *La incisión interseptocolumelar se completa con las tijeras de Ragnell, que separa las crura mediales de los cartílagos alares del septum cartilaginoso.*

cho de Gillies. La cara endonasal del cartílago alar se separa de su mucosa de forma más o menos extendida según la resección cartilaginosa prevista *(fig. 17)*. El despegamiento se hace tanto más cerca del cartílago cuanto más fina sea la piel. Una contraincisión mucosa en el ángulo de la crus intermedia puede facilitar su exposición. En caso de crus medial alta, es preferible hacer una incisión transcartilaginosa teniendo en cuenta la cantidad de cartílago para resecar. Algunos autores exponen la crus intermedia y el principio de la crus lateral por la narina opuesta, pero esta técnica necesita narinas suficientemente grandes.

La vía de acceso directa conlleva una incisión ya sea transcartilaginosa o intercartilaginosa asociada a una incisión marginal. La incisión transcartilaginosa permite de entrada la resección de una parte del cartílago alar, que se diseca por un acceso directo hasta el cartílago triangular y los sesamoideos *(fig. 18)*.

La incisión marginal es paralela al borde inferior de la crus lateral y, asociada a una incisión intercartilaginosa, exterioriza la crus intermedia y una parte de las crura lateral y medial *(fig. 19)*. Esta exteriorización en «asa de cubo» es interesante sobre todo para lograr que los cartílagos alares sean simétricos y/o para suturar las cúpulas. A nivel de las cúpulas, es importante que la incisión sea hecha a aproximadamente 3 mm del borde de la narina y que respete los recesos anteriores del vestíbulo. En la columela, la incisión se efectúa a 1 mm del reborde nasal y se continúa hasta el borde inferior de la crus lateral. La incisión se realiza con hoja de bisturí nº 15 y luego con tijeras puntiformes. La exteriorización se mantiene por un gancho de Gillies.

Disección y exposición del armazón osteocartilaginoso

El despegamiento musculocutáneo del armazón osteocartilaginoso comienza con bisturí nº 15 con el fin de localizar el borde inferior del cartílago triangular a nivel de la incisión lateral. Se prolonga entonces con tijeras de punta roma tipo Ragnell hacia la raíz de la nariz, es decir sobre la cara externa de los cartílagos laterales superiores o triangulares y de los huesos propios de la nariz *(fig. 20)*.

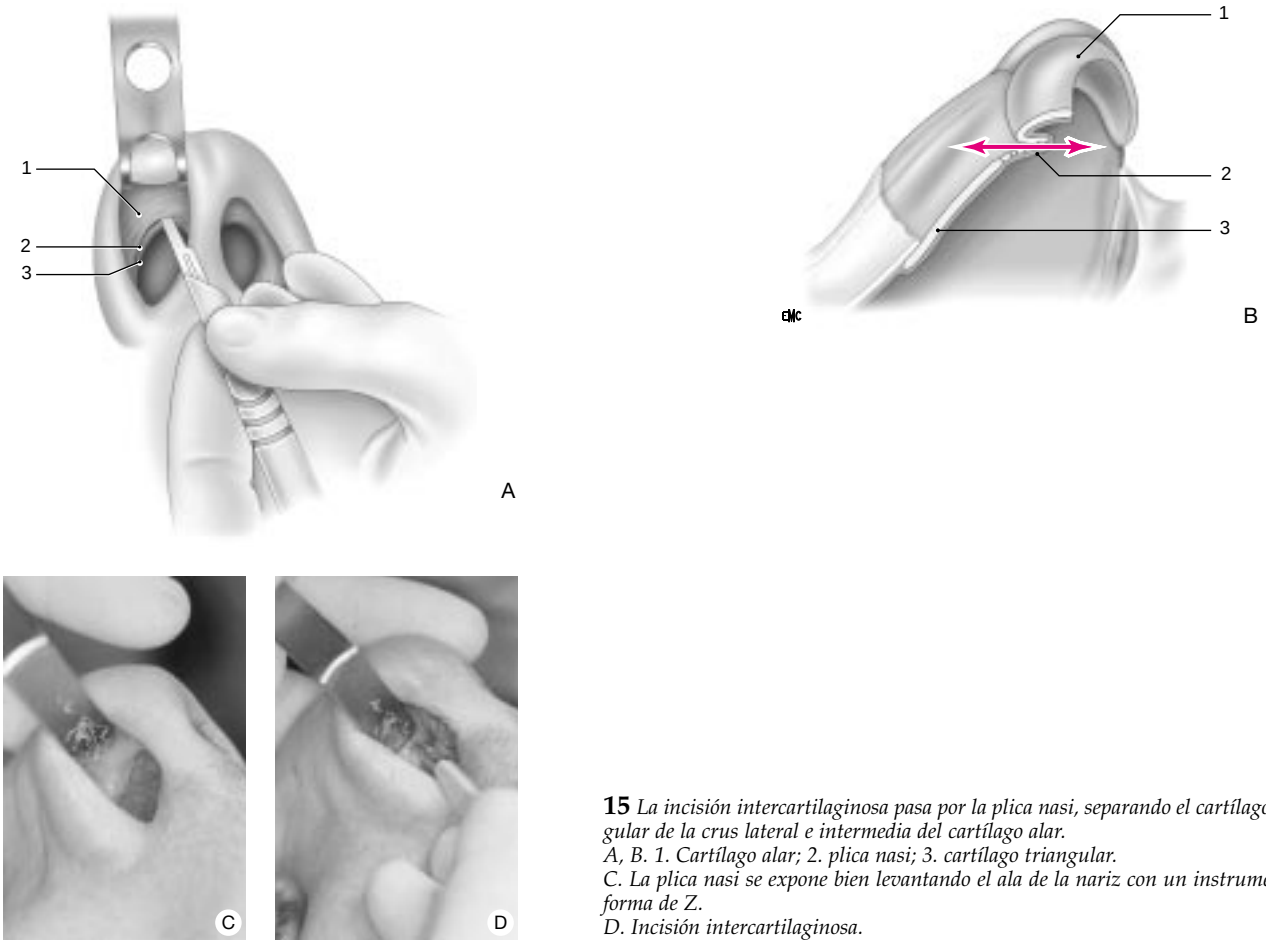

15 *La incisión intercartilaginosa pasa por la plica nasi, separando el cartílago triangular de la crus lateral e intermedia del cartílago alar.*
A, B. 1. Cartílago alar; 2. plica nasi; 3. cartílago triangular.
C. La plica nasi se expone bien levantando el ala de la nariz con un instrumento en forma de Z.
D. Incisión intercartilaginosa.

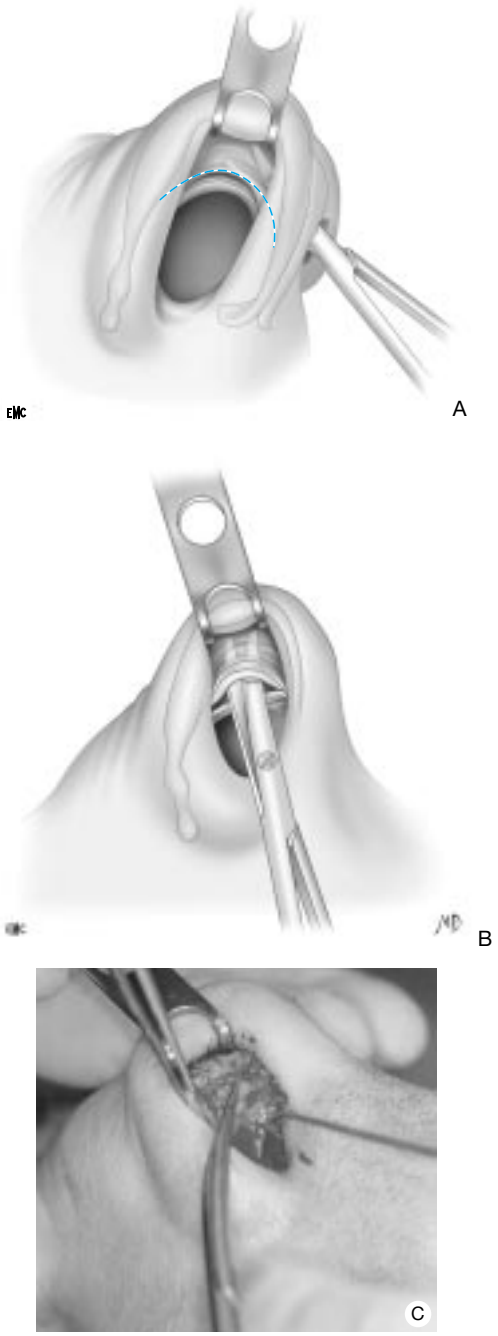

16 *Disección retrógrada del cartílago alar.*
A. Plano de despegamiento disecado con tijeras de Ragnell entre el sistema musculoaponeurótico y las crura intermedias.
B. Plano de despegamiento disecado con tijeras de Ragnell entre el sistema musculoaponeurótico y las crura laterales.
C. Disección del cartílago alar por vía retrógrada.

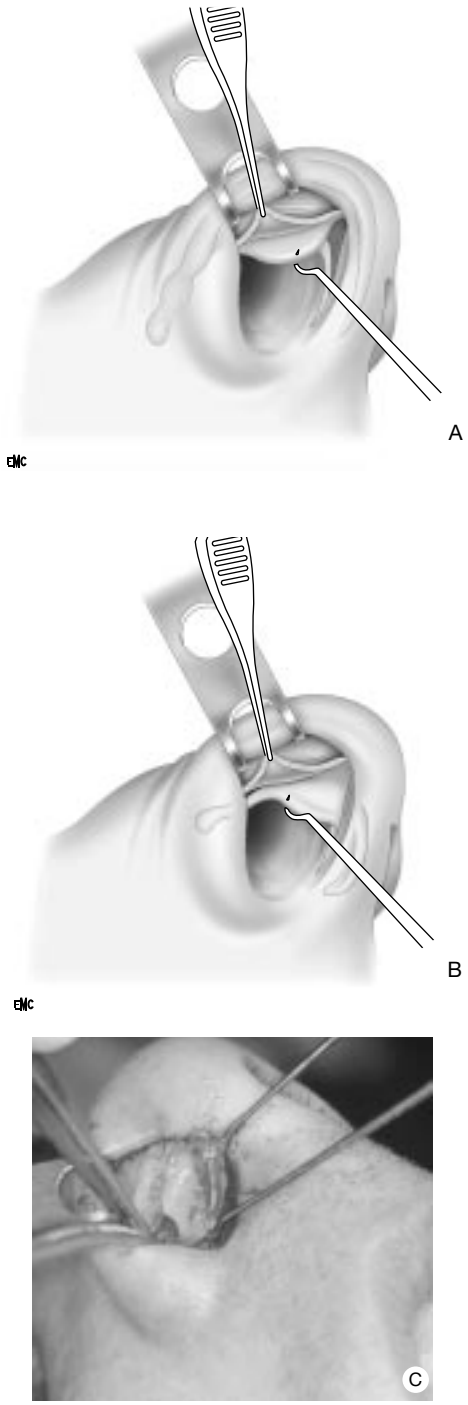

17 *Disección retrógrada del cartílago alar.*
A. La mucosa nasal es despegada de las crura lateral e intermedia.
B. La disección puede ser continuada hacia la prolongación posterior.
C. Disección de la crus lateral y de su prolongación posterior por vía retrógrada.

La profundidad del despegamiento depende del grosor cutáneo. Si los tejidos son delgados, el plano de disección pasa al ras de los cartílagos triangulares y, si resulta posible, en el plano subperióstico a nivel de los huesos propios de la nariz *(fig. 21)*. El periostio se secciona en el borde inferior de la fosa piriforme y, mediante un raspador de Joseph, el despegamiento subperióstico se prolonga hacia arriba. De este modo se enmascaran las irregularidades para una mejor cobertura del armazón osteocartilaginoso.

Por el contrario, si los tejidos cutáneos son gruesos, las tijeras pasan por la capa celuloadiposa. De esta forma, se reseca el tejido adherente al cartílago triangular, es decir el sistema musculoaponeurótico superficial (SMAS). El raspador, de extremidad curvada, lleva hacia abajo el tejido perióstico de la raíz nasal en un movimiento de vaivén. Esta maniobra atenúa el relleno del ángulo frontonasal.

El despegamiento es tanto más ancho lateralmente cuanto más importante es la protuberancia. La redistribución hística se ve así facilitada. Los planos de disección se reúnen, permitiendo levantar con un separador en Z, la cobertura musculocutánea. La cara superficial del armazón osteocartilaginoso está entonces expuesta.

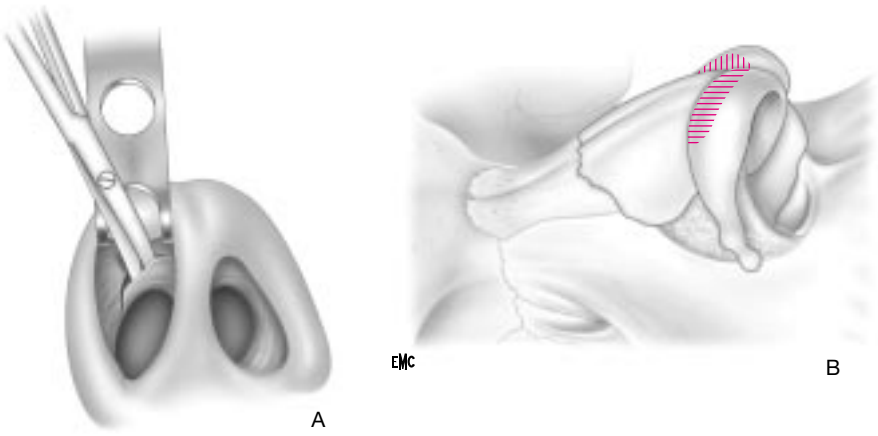

18 *A. La incisión transcartilaginosa afecta a las crura lateral e intermedia del cartílago alar y su mucosa adherente. La disección de la mucosa se hace de manera directa, de abajo hacia arriba.*
B. La resección cartilaginosa se define desde la incisión.

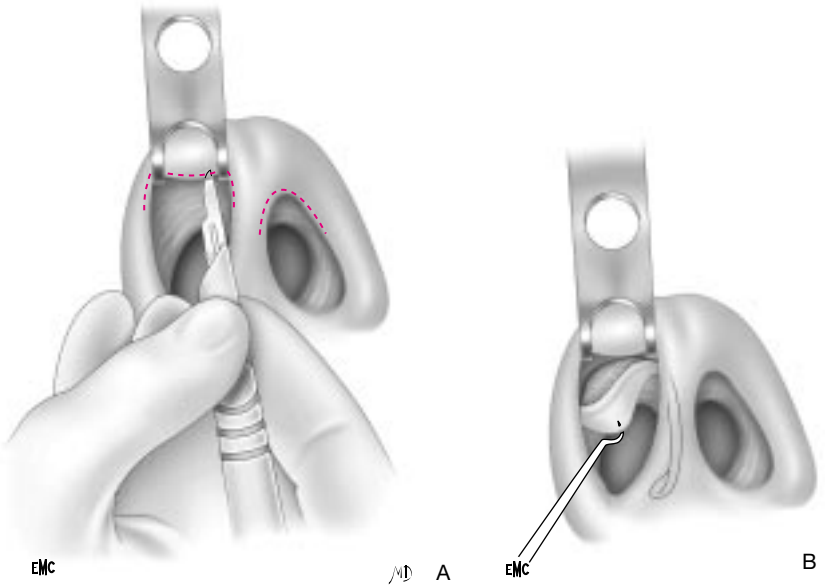

19 *A. La disección del cartílago alar en asa de cubo se realiza mediante una doble incisión intercartilaginosa y marginal.*
B. El despegamiento profundo permite exteriorizar el cartílago dejando la mucosa adherente.

20 *El plano musculocutáneo se despega del armazón osteocartilaginoso de la nariz con tijeras de Ragnell.*

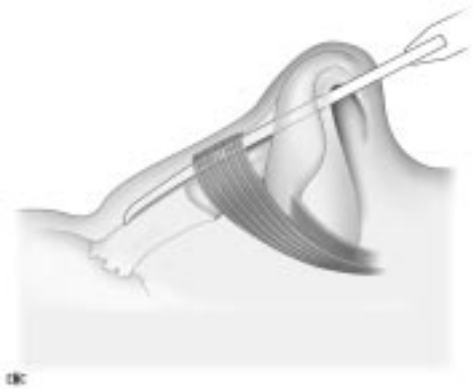

21 *El despegamiento del plano musculocutáneo es subperióstico en caso de piel fina.*

La técnica extramucosa consiste en despegar de su mucosa la cara profunda de los cartílagos triangulares, el septum y los huesos propios de la nariz, pasando por el plano subpericóndrico y subperióstico. De este modo, se esqueletiza completamente el armazón osteocartilaginoso antes del procedimiento de la rinoplastia. La disección comienza a nivel del septum cartilaginoso cerca de la cresta nasal, para localizar el plano de despegamiento con bisturí o con la punta de las tijeras *(fig. 22A)*. Este despegamiento subpericóndrico se prolonga en forma subperióstica hasta la raíz de la nariz con

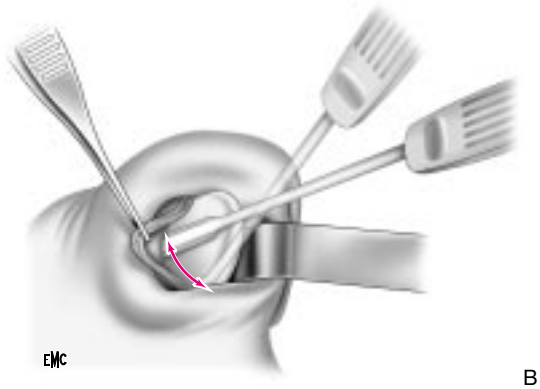

22 *El despegamiento de la mucosa septal es subpericóndrico.*
A. La búsqueda del plano de disección se hace con tijeras puntiformes o con bisturí.
B. El despegamiento se completa con el raspador de Joseph hasta el vómer y la lámina perpendicular del etmoides.
C. Si fuera necesaria una maniobra en el tabique, se retoma el despegamiento a nivel de la espina nasal anterior para alcanzar el plano subpericóndrico hacia arriba.

un raspador de Joseph o un disector *(fig. 22B).* Se extiende más o menos hacia abajo y por detrás, según la resección osteocartilaginosa y septoplastia asociada *(fig. 22C).* A continuación, el cartílago triangular es separado de la mucosa empezando por su borde inferior mediante un bisturí traccionando hacia abajo la mucosa. El despegamiento se continúa hacia arriba con un raspador. Por último, el raspador es colocado en el diedro osteocartilaginoso y, por un movimiento de rotación, se disminuye la cúpula mucosa *(fig. 23).* Esta técnica respeta la mucosa pasando en un plano exangüe y permite las reinclusiones, aislando los injertos óseos o cartilaginosos de las fosas nasales.

La técnica transmucosa consiste en seccionar desde un principio, sin despegamiento, la mucosa y el armazón osteocartilaginoso. El inconveniente es el establecimiento de una comunicación con las fosas nasales, lo que limita la utilización de injertos. Además, el riesgo de retracción mucosa endonasal no es desdeñable.

Vía de acceso externa

Descrita por Réthi, consiste en una incisión transcolumelar que se prolonga lateralmente por una vía marginal al borde inferior de los cartílagos alares [11]. La incisión transcolumelar se efectúa en la unión del tercio superior y de los dos tercios inferiores. La forma de la incisión transcolumelar varía según las preferencias del cirujano *(fig. 24).* Los autores practican una simple incisión horizontal. La incisión marginal debe pasar por lo menos a 3 mm del borde de la narina, dejando libre el receso anterior del vestíbulo. La disección subcutánea es lo más cercana posible a los cartílagos alares, permitiendo al cirujano levantar el tejido musculocutáneo de cobertura *(fig. 25).*

Esta discreta incisión puede inquietar al paciente cuando se trata de una rinoplastia «estética», pero presenta ciertas ventajas:

— no compromete la vascularización de la punta de la nariz y de la columela, puesto que dicha vascularización proviene de la arteria nasal externa situada a algunos milímetros por encima del surco alar;

— da una visión global de la punta nasal. Las estructuras anatómicas cartilaginosas no siempre son fáciles de percibir, principalmente cuando la piel es gruesa o la nariz es postraumática o ha sido operada muchas veces. Permite una cirugía mejor adaptada a los casos de puntas difíciles. Los efectos secundarios de los despegamientos, secciones o resecciones son apreciados inmediatamente.

Su indicación es muy frecuente en el transcurso de rinoplastia secundaria, cuando la punta debe ser corregida, o durante una rinoplastia primaria con punta difícil.

Puede asociarse a una técnica extramucosa, que permite la disección del septum y la esqueletización de la nariz ósea *(fig. 26).*

En síntesis, todas las vías de acceso son buenas siempre que permitan realizar las resecciones, secciones, suturas o injertos con el máximo de seguridad según la propuesta establecida inicialmente.

CONTENCIÓN Y VENDAJE

Las incisiones mucosas son suturadas con hilos reabsorbibles.

El taponamiento con gasas impregnadas de bálsamo de Perú o con tejido reabsorbible reaplica la mucosa contra las estructuras osteocartilaginosas, limitando así los riesgos de hematoma y de hemorragia. No debe ser demasiado grueso hacia arriba, en el ángulo diedro osteocartilaginoso anterior,

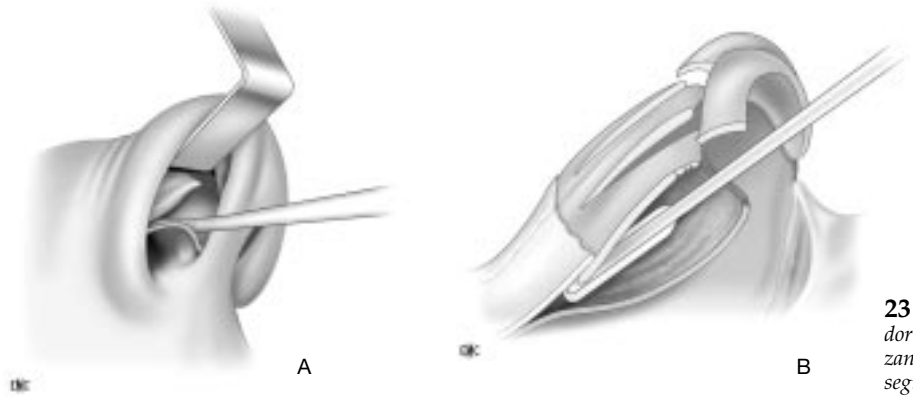

23 *Se disminuye la cúpula mucosa con un raspador en el ángulo diedro osteocartilaginoso, comenzando por debajo del cartílago triangular para seguir bajo los huesos propios de la nariz.*

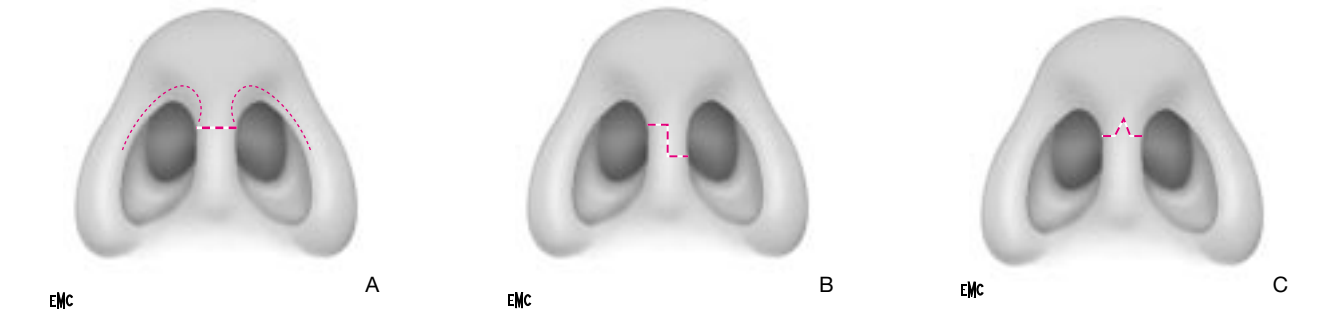

24 *La vía de acceso externa transcolumelar de Réthi se prolonga lateralmente por una incisión marginal. La incisión transcolumelar es variable.*
A. Horizontal.
B. En escalón.
C. En V invertida.

25 *La vía externa transcolumelar permite, a través de un despegamiento musculocutáneo, exponer todo el armazón osteocartilaginoso.*

26 *La disección del tabique necesita la sección del ligamento intercupular y la de los cartílagos triangulares para prolongarse en forma subpericondrica y subperióstica.*

pues causaría una valguización de los fragmentos óseos y una consecuente diastasis medial. Si se ha despegado toda la mucosa septal, se aplican férulas semirrígidas suturadas a ambos lados del septum. Son retiradas al mismo tiempo que la contención externa.

Dicha contención se hace con un yeso o una férula metálica después de haber redistribuido e inmovilizado el plano cutáneo con bandas autoadhesivas o con un esparadrapo microporoso hipoalergénico de 1 cm *(fig. 27A)*. Los autores confeccionan la férula con una banda de yeso ortopédico a la medida de la nariz *(fig. 27B)*. De este modo, modela la nariz y mantiene los fragmentos osteocartilaginosos en la posición deseada durante la consolidación. Por lo tanto, esta contención es importante y no deberá ser demasiado ceñida con el fin de evitar un dorso en «hoja de cuchillo». La contención debe dejarse aproximadamente durante 8 a 10 días.

El período postoperatorio generalmente no es doloroso. La hemorragia es infrecuente. El taponamiento se retira al día

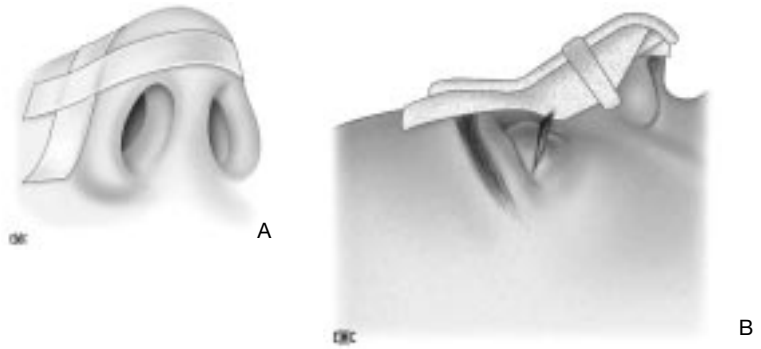

27 *A. Reacomodamiento cutáneo mantenido por tiras de esparadrapo.*
B. La férula de contención debe recubrir la nariz dejando libre las mejillas y liberando los lóbulos nasales.

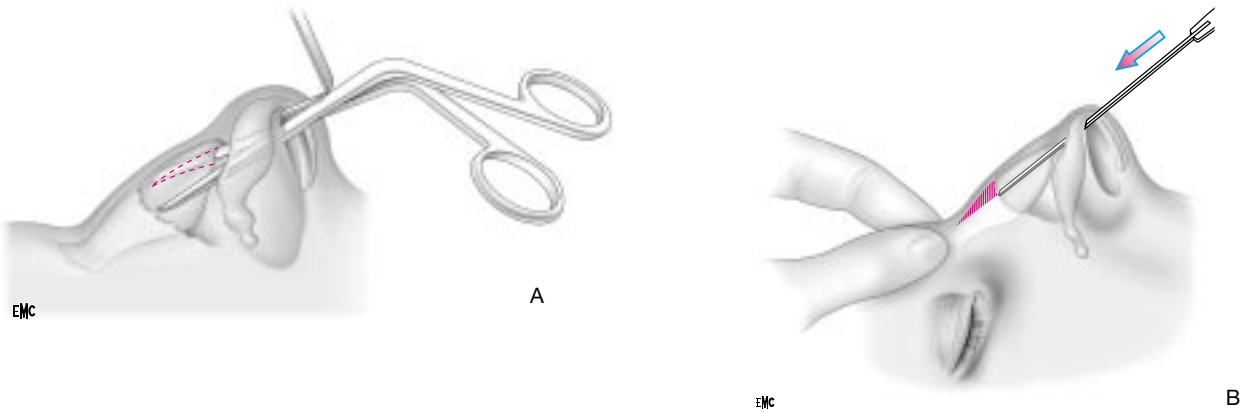

28 *A. La resección de la protuberancia osteocartilaginosa comienza con la sección de los cartílagos triangulares y del septum con tijeras de Heyman.*
B. En su prolongación, la osteotomía de los huesos propios de la nariz se realiza hasta la escotadura frontal.

siguiente de la operación, o bien 48 a 72 horas más tarde, según la importancia de los despegamientos mucosos. Se prescribe una antibioticoterapia durante 8 días en caso de reinclusión o injerto. Se recomienda la aplicación de gotas nasales antisépticas y oleosas durante una decena de días. El paciente presenta muy a menudo una molestia respiratoria durante 8 a 15 días y equimosis preorbitarias con un grado de importancia muy variable. Algunos pacientes conservan ojeras durante varias semanas.

Técnicas específicas

CIRUGÍA DE REDUCCIÓN DEL PERFIL

Cualquier cirugía de reducción o resección del armazón osteocartilaginoso debe ser sumamente meditada en el momento de la propuesta. Las resecciones deben ser cuidadosas con el fin de evitar a largo plazo una nariz demasiado fina o demasiado corta por pérdida del sostén del revestimiento musculocutáneo. Principalmente, la resección sistemática de la parte anterosuperior de las crura laterales o intermedias, destinada a afinar más la punta nasal, debe ser abandonada ya que la punta puede convertirse en demasiado fina y presentar una falta de armonía con respecto al resto de la nariz. Incluso si el resultado inmediato puede ser satisfactorio, es factible la aparición de un defecto evidente de sostén a largo plazo. Igualmente, cualquier reducción de la proyección, se trate del dorso o de la punta, debe ser bien apreciada para obtener una nariz estable y armoniosa con el paso del tiempo.

En algunos casos, principalmente en los de nariz de piel gruesa, pueden proponerse injertos para armonizar o redefinir la punta. Es preciso, entonces, hacer abandonar al paciente toda idea de reducción de la proyección.

Evidentemente, cualquier reducción del armazón osteocartilaginoso debe tener en cuenta las repercusiones sobre las otras estructuras, unidades o subunidades, que constituyen la nariz.

■ *Reducción de la proyección del dorso*

Ya se trate de una protusión osteocartilaginosa o de una exageración de la línea de perfil, esta reducción conlleva varias maniobras.

Después de haber expuesto el dorso con un separador en Z, la resección de la protuberancia se efectúa en dos tiempos, uno cartilaginoso y otro óseo.

— Las condrotomías se realizan con tijeras contra-acodadas *(fig. 28A)*. Los cartílagos triangulares son seccionados en el eje del dorso hasta el borde inferior de los huesos propios de la nariz. La condrotomía septal se hace al mismo nivel que la de los cartílagos triangulares.

— La osteotomía de los huesos propios y de la lámina perpendicular del etmoides prolonga las condrotomías hasta la escotadura frontal *(fig. 28B)*. La utilización de un osteótomo fino evita la fragmentación de los huesos propios. La resección se efectúa idealmente en bloque, comprendiendo una parte del septum, los cartílagos triangulares y los huesos propios de la nariz *(fig. 29A, B)*. La resección ósea se puede completar y regularizar con la lima.

La resección ósea puede ser efectuada sólo con la lima si la protuberancia es discreta o si los huesos propios son cortos. Para algunos autores es sistemática. En este caso se procurará evitar una desinserción ósea del cartílago triangular, o un desgarro cartilaginoso.

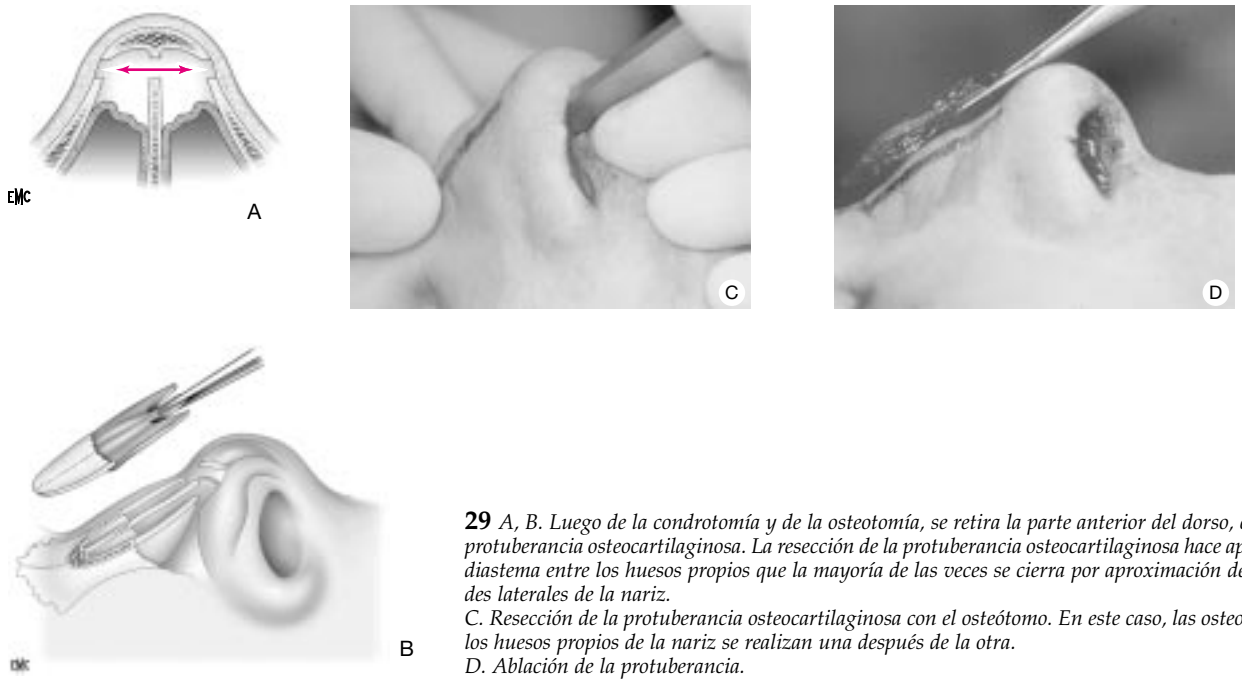

29 *A, B. Luego de la condrotomía y de la osteotomía, se retira la parte anterior del dorso, es decir la protuberancia osteocartilaginosa. La resección de la protuberancia osteocartilaginosa hace aparecer un diastema entre los huesos propios que la mayoría de las veces se cierra por aproximación de las paredes laterales de la nariz.*
C. Resección de la protuberancia osteocartilaginosa con el osteótomo. En este caso, las osteotomías de los huesos propios de la nariz se realizan una después de la otra.
D. Ablación de la protuberancia.

La osteotomía lateral se realiza con el osteótomo de punta protegida, muy a menudo por vía endonasal, incluso vestibular. Tras una incisión frente a la parte baja de la fosa piriforme, con un raspador de Joseph se desprende parcial o completamente el periostio de la rama ascendente del maxilar sobre el trayecto de la osteotomía *(fig. 30A),* la cual comienza en la parte baja de la fosa piriforme en la rama ascendente del maxilar para incurvarse y pasar por delante del canto interno. Clásicamente, asciende hacia el hueso denso de la raíz nasal, pero puede hacerse por debajo de este último, principalmente cuando la raíz de la nariz es estrecha *(fig. 30B, C).* En este último caso, se utiliza generalmente un osteótomo curvo.

La osteotomía media se puede realizar con escoplo, fracturando la parte alta de la pared ósea lateral *(fig. 31A).*

La pared ósea lateral se moviliza desde la línea media hacia afuera, es la *out fracture.* Dos triángulos óseos se resecan a continuación en la escotadura frontal con una pinza gubia *(fig. 32).* Esta resección de la escotadura frontal no debe ser demasiado importante a fin de no «romper» la curva armoniosa de Sheen en la raíz nasal. Los fragmentos óseos laterales son entonces reubicados en la línea media por presión bidigital. A la inversa, los fragmentos óseos laterales pueden ser acercados desde un principio por esta presión digital sobre la línea media: es la *in fracture (fig. 31).* La resección de los triángulos óseos frontales por medio de la pinza gubia fina precede entonces a esta fractura.

La elección del tipo de fractura varía según los cirujanos [26]. Los autores reservan la técnica de la *in fracture* para las narices estrechas, sobre todo si el hueso propio es corto y fino. En este último caso, la indicación de osteotomía lateral no es sistemática. Se cierra entonces la diastasis del dorso mediante la aposición de un injerto cartilaginoso aplastado. Por el contrario, la técnica de la *out fracture* se utiliza en caso de nariz ancha con huesos propios gruesos.

La aproximación de los huesos propios sobre la línea media arrastra los cartílagos triangulares. Puede provocar el clásico aspecto en V invertida de la parte media del dorso si los cartílagos triangulares se apoyan demasiado sobre el septum. Puede seguirse de una molestia inspiratoria. La sutura de los bordes anteriores de los cartílagos triangulares por encima del septum atenúa ese efecto nefasto. Algunos autores preconizan una osteotomía lateral más alta a nivel de la fosa piriforme.

La reducción de la proyección del dorso depende de lo que se ha planeado junto con el paciente. La cantidad de resección variará según el efecto buscado. Debe tener en cuenta la edad de la persona, pues la elasticidad de la piel disminuye a partir de 35 años. Más allá de esta edad, la redistribución de tejidos es aleatoria en caso de disminución demasiado importante de la proyección.

El retroceso de la proyección nasal puede hacer aparecer un septum desviado *(fig. 33).* Una nariz «derecha» se convertirá entonces en desviada. Su corrección necesita una septoplastia [8] *(fig. 34)* o un injerto de aposición del dorso en el mismo tiempo quirúrgico [16]. En la práctica, la corrección de una nariz desviada es más fácil si la deformación es esencialmente ósea.

■ *Reducción de la proyección de la punta*

La proyección de la punta de la nariz depende de su armazón cartilaginoso, es decir de los cartílagos alares y del septum. Una espina nasal anterior muy desarrollada puede participar en el sostén de la punta. No obstante, una piel gruesa a menudo constituye por sí misma un «armazón» y, por tanto, puede contribuir a dar forma y a proyectar la nariz. En estos casos, los cartílagos de la punta son débiles y sin consistencia. Una resección parcial de los alares es ineficaz y hasta antiestética. En cambio, suele ser conveniente el uso de injertos.

El retroceso de la punta está provocado por la sección y la resección apropiadas de los elementos que sostienen ese «apéndice» nasal. La sección en la plica nasi de la articulación del cartílago triangular con el cartílago alar y la incisión interseptocolumelar, durante la vía de acceso endonasal, provocarán una rotación hacia arriba y atrás de la punta. La sección completa de esta articulación cartilaginosa aumenta aún más el retroceso de la punta. Este efecto no debe ser ignorado en el momento de una modificación aislada de la base nasal: en este caso, el riesgo consiste en hacer aparecer una cifosis.

La resección de la parte superior de la crus lateral y/o intermedia del cartílago alar aumenta la rotación posterosuperior de la punta *(fig. 35).*

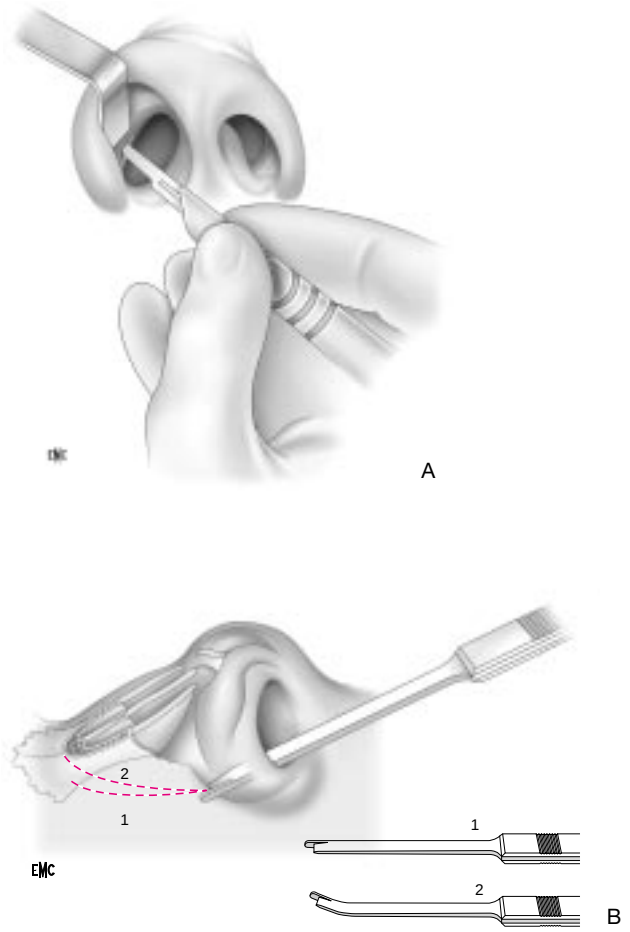

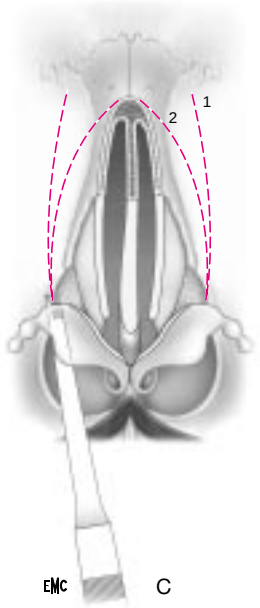

30 *A. Las osteotomías laterales suelen hacerse mediante una incisión endonasal a nivel de la parte baja de la fosa piriforme.*
B. El osteótomo utilizado debe ser delgado (1) con el fin de evitar la fragmentación de los huesos propios de la nariz. (2) Osteotomo curvo.
C. El trazado de la osteotomía depende de la amplitud de la raíz nasal. Puede ser baja (1) o alta (2).

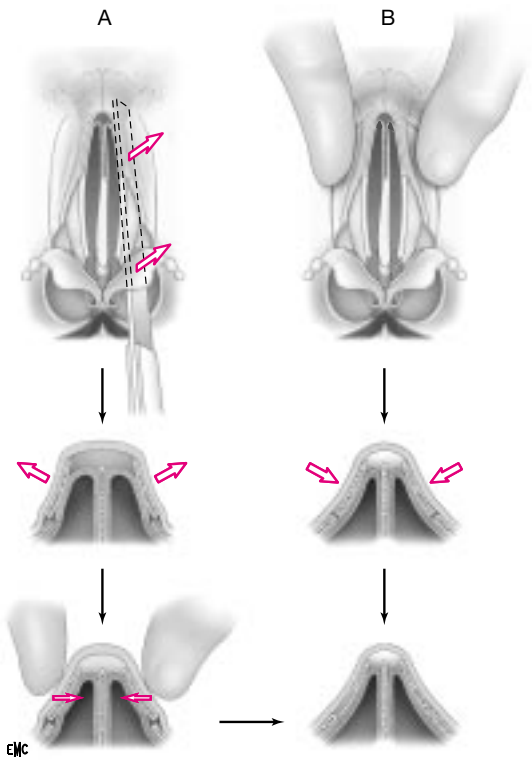

31 *Fractura de la pared ósea lateral a nivel de la escotadura frontal.*
A. Out fracture, *el fragmento óseo se luxa hacia afuera con un osteótomo.*
B. In fracture, *la presión bidigital permite aproximar los fragmentos óseos.*

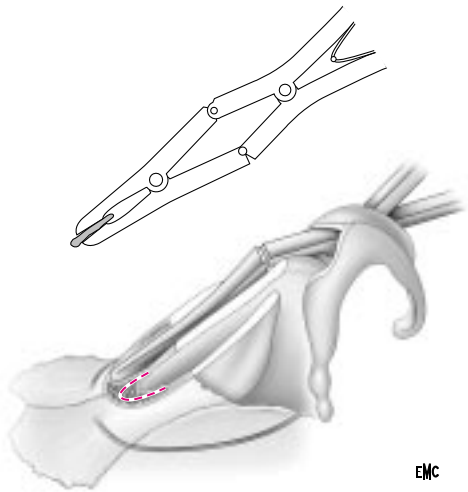

32 *La resección de los ángulos óseos de la escotadura frontal por medio de la pinza gubia permite una mejor aproximación de las paredes óseas laterales. No obstante, se debe actuar con cautela, ya que reducir demasiado el ancho de la raíz de la nariz puede romper la armonía de las curvas de Sheen.*

La sección-resección de la prolongación posterior de la crus lateral del cartílago alar conduce a un retroceso de la punta limitado por la rigidez de las alas nasales [12, 23] *(fig. 36)*. La importancia de este efecto depende de la consistencia y de la elasticidad de la crus lateral. La resección cartilaginosa debe entonces ser muy posterior para evitar la alteración de la válvula nasal, cuya corrección secundaria siempre es difícil. Su

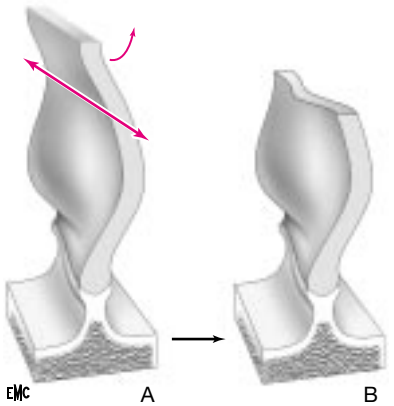

33 *El dorso puede parecer rectilíneo con un septum desviado (A) y, durante la resección cartilaginosa, convertirse en desviado (B).*

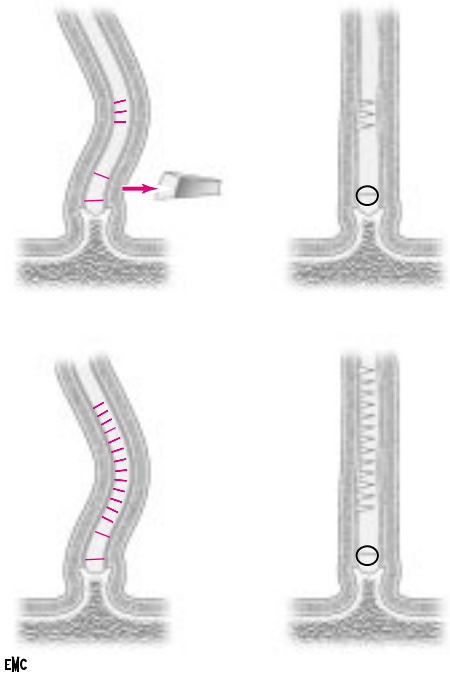

34 *Han sido descritas numerosas técnicas de septoplastias: se basan esencialmente en las resecciones y las estriaciones.*

asociación a la sección-resección de la parte superior de la crus lateral aumenta la rotación superior de la punta *(fig. 37)*. La sección-resección de la crus medial provoca un retroceso, incluso un descenso de la punta *(fig. 38)*. Esta resección se hace en la unión de la crus intermedia y de la crus medial del cartílago alar. Incluye en general el tejido cutáneo situado frente a la condrectomía. La orientación de los trazos de la sección cartilaginosa puede modificar el ángulo apicocolumelar *(fig. 39)*. La resección de la espina nasal, asociada a la desinserción de los músculos orbiculares, produce un retroceso sin rotación posterosuperior de la punta. Este retroceso se acentúa muy a menudo con la cicatrización.

La resección de la parte anterosuperior del cartílago septal conduce a un retroceso en masa de la base de la nariz *(fig. 40)*. Las crura laterales de los cartílagos alares se apoyan sobre los maxilares, lo que explica la consecuencia nasal de los desplazamientos del maxilar superior. La modificación de la proyección nasal depende entonces de la consistencia y de la elasticidad de los cartílagos alares. Al acabar la operación, el

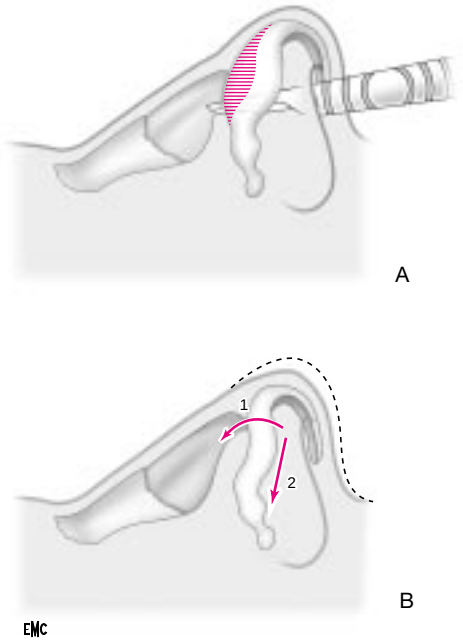

35 *A. Sección intercartilaginosa y resección de la parte superior de las crura lateral e intermedia.*
B. Provocan la rotación posterosuperior (1) y el retroceso (2) de la punta nasal.

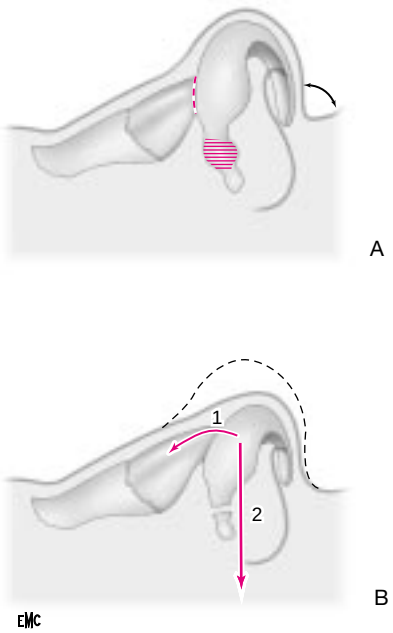

36 *A. La sección-resección de la prolongación posterior de la crus lateral del cartílago alar, asociada a la sección intercartilaginosa, aumenta el retroceso de la punta.*
B. Este retroceso es tanto más importante cuanto más desarrollada y potente sea esta prolongación.

borde anterosuperior del cartílago septal debe quedar como término medio de 2 a 3 mm por detrás de la punta, es decir de las cúpulas. La resección cartilaginosa se incurva en su parte inferior haciendo aparecer la incisura supralobular.

Si la resección del cartílago septal no es suficiente, el aspecto de la nariz corre el riesgo de tomar el aspecto del clásico «pico de cuervo». Su corrección secundaria siempre es senci-

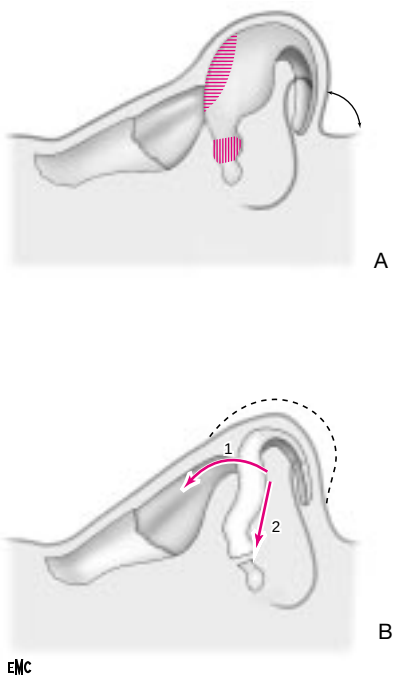

37 *La ascensión y el retroceso de la punta son acentuados si la resección de la parte superior las crura lateral e intermedia es asociada a la sección-resección de la prolongación posterior de las crura laterales.*

lla. En cambio, una resección demasiado importante del septum puede hacer aparecer igualmente un aspecto de pico de cuervo si la piel de la nariz es gruesa. Algunos autores evocan la responsabilidad de la fibrosis cicatrizal. Su corrección necesita el aporte de injertos.

CIRUGÍA DE LOS ÁNGULOS NASOLABIAL Y NASOFRONTAL

Ángulo nasolabial

Depende de la posición del labio y de la columela [4]. Varía teóricamente de 90º a 100º. Es necesario un examen clínico preciso antes de cualquier maniobra quirúrgica para definir dichas posiciones.

El ángulo nasolabial está cerrado:

— por un labio superior demasiado oblicuo hacia abajo y hacia adelante. Se trata generalmente de un paciente que presenta una «cara corta» secundaria a una retrusión maxilar. La sonrisa es «deficitaria», lo que significa que descubre poco o nada los dientes. La corrección necesita una osteotomía de avance y de descenso del maxilar superior, comportando una abertura del ángulo nasolabial. En los casos de sonrisa «deficitaria» discreta, donde la exposición de los incisivos en reposo es normal, es suficiente una resección del borde inferior del septum y de la espina nasal *(fig. 41);*

— por la posición horizontalizada de la columela:

— porque el borde inferior del septum cartilaginoso desciende la columela: en este caso, en el que la sonrisa y la exposición de los incisivos en reposo son normales, la corrección del ángulo nasolabial necesita una resección del borde inferior del septum sin modificar el punto de inserción del cartílago septal en la espina nasal *(fig. 42);*

— porque la posición y la forma de la crus medial dan el aspecto de un cierre del ángulo nasolabial: la corrección trata de lograr una rotación superior de la punta y necesita muy a menudo, no sólo la sección de la unión del cartílago triangular con el cartílago alar sino también la sección-resección de la prolongación posterior de la crus lateral. La abertura del ángulo apicocolumelar se obtiene por una condrotomía de la crus medial *(fig. 43).* Esta crus puede ser reforzada por un injerto cartilaginoso;

— o mediante un injerto que aplane la parte posterior de las crura mediales *(fig. 44).*

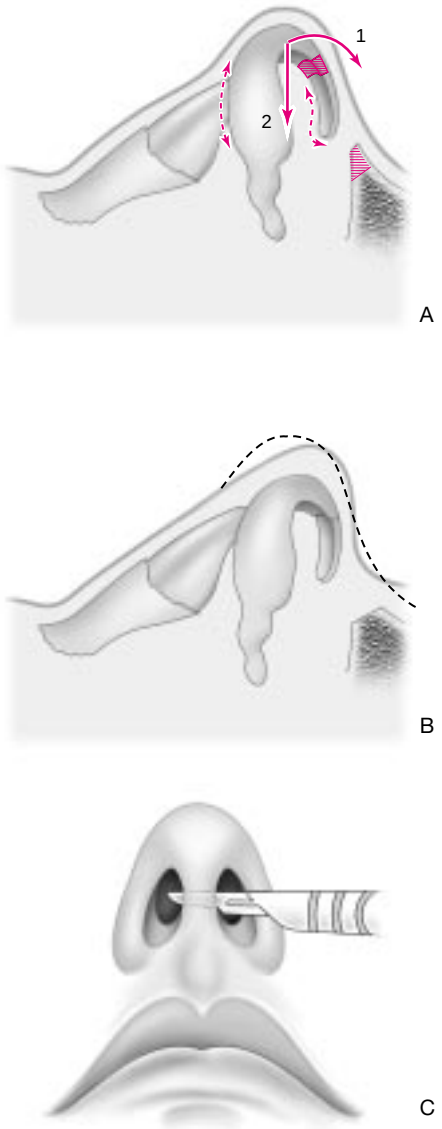

38 *A. B. La sección-resección de las crura mediales de los cartílagos alares provoca el retroceso de la punta.*
C. La sección del ligamento columelar, eventualmente asociada a la resección de la espina nasal anterior, aumenta aún más este retroceso.

El ángulo nasolabial está abierto:

— por una retrusión labial y, en consecuencia, un labio superior demasiado verticalizado: la corrección necesita un avance de la arcada dentaria, generalmente mediante una osteotomía de avance del maxilar;

— por una rotación superior de la columela. Suele tratarse de una nariz proyectada por el septum, incluso por la espina nasal. La corrección necesita una resección del septum y, eventualmente, de la espina nasal.

Ángulo nasofrontal

Depende de la oblicuidad de la frente y del dorso. Es evidente que sólo una banda frontal modifica la pendiente frontal. Se indica esencialmente en caso de craneostenosis.

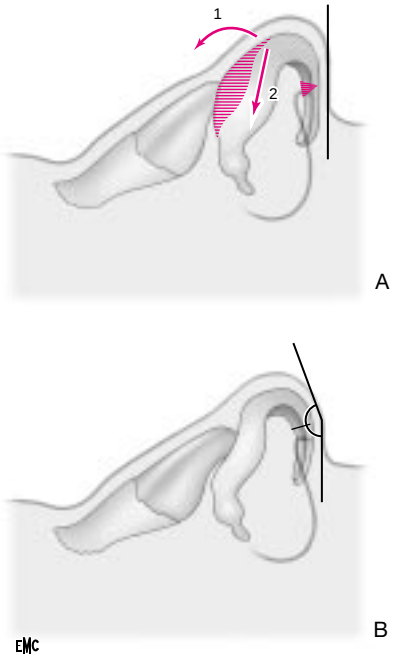

39 *Se modifica el ángulo apicocolumelar según la forma de resección de las crura mediales.*

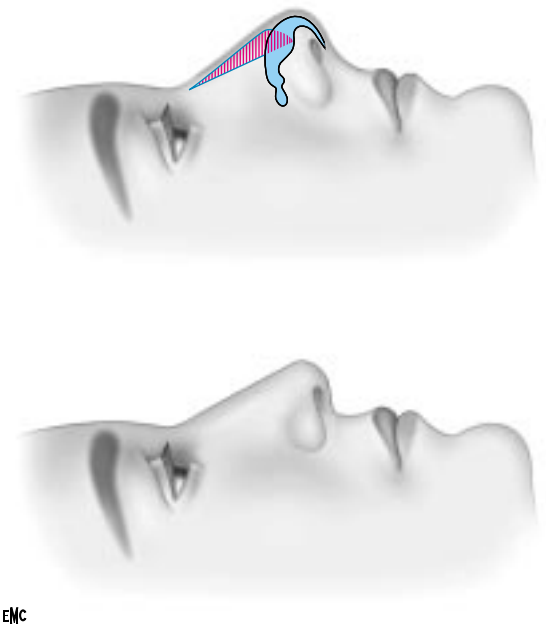

40 *La resección osteocartilaginosa del dorso sobre una nariz proyectada por el tabique provoca el retroceso en masa de la nariz con cierre de ángulo nasolabial.*

La incisura de la raíz nasal se halla junto al párpado superior cuando el paciente mira al horizonte. Depende de la protusión glabelar y del grosor del revestimiento cutáneo. Una nariz cifótica da una impresión de incisura marcada. La modificación de esta incisura es fácil cuando es muy profunda, pero más compleja en caso contrario. El relleno se hace por el aporte de un injerto cartilaginoso u óseo. La ablación de una protuberancia osteocartilaginosa atenúa ese aspecto de raíz hueca.

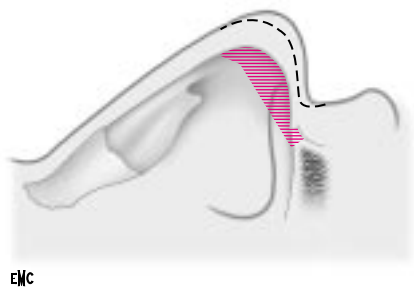

41 *La resección de una banda cartilaginosa inferior del septum y de una parte de la espina nasal anterior eleva la punta y aumenta la altura del labio superior.*



42 *La resección inferior en triángulo de base anterior abre el ángulo nasolabial sin modificar la posición del labio.*

Una resección ósea de la escotadura frontal mediante golpes de escoplo, o con la lima, ahueca la raíz de la nariz. Se debe evitar en caso de aspecto exoftálmico. El revestimiento cutáneo se retrae poco luego de esta osteotomía, sobre todo si el grosor es importante.

CIRUGÍA DE ARMONIZACIÓN DE LA PUNTA

Para la armonización de la punta se recurre a las técnicas de resección, de sutura [28] y de aposición cartilaginosa [3, 18]. Como norma general, se desaconseja totalmente romper la continuidad de las cúpulas, ya que existe el riesgo de afinar demasiado la punta y ver sobresalir bajo la piel la sección de los cartílagos de las crura intermedias. La utilización de injertos cartilaginosos es cada vez más frecuente. En cambio, los autores consideran que deben evitarse los implantes sintéticos. La vía de acceso externa parece la más indicada para modificar una punta difícil y colocar los injertos. El objetivo es obtener una punta bien definida, armoniosa con respecto al conjunto de la nariz y de la cara. No obstante, la búsqueda de una punta fina no es una necesidad absoluta.

Armonización de la punta mediante resección y/o suturas cartilaginosas

La punta ancha necesita muy a menudo una resección anterosuperior de las crura laterales, incluso intermedias de los cartílagos alares. No obstante, la importancia y la extensión de la resección deben tener en cuenta el ángulo nasolabial y la morfología del lóbulo apical.

En el caso de una punta ancha con un ángulo nasolabial casi normal y un lóbulo apical normal, la resección afecta a la zona anterosuperior de las crura laterales y las cúpulas. Esta resección limitada conduce a una discreta ascensión y a un afinamiento de la punta *(fig. 45)*. La retracción cicatrizal acerca las crura intermedias, haciendo desaparecer en algunos casos el surco medio de la punta.

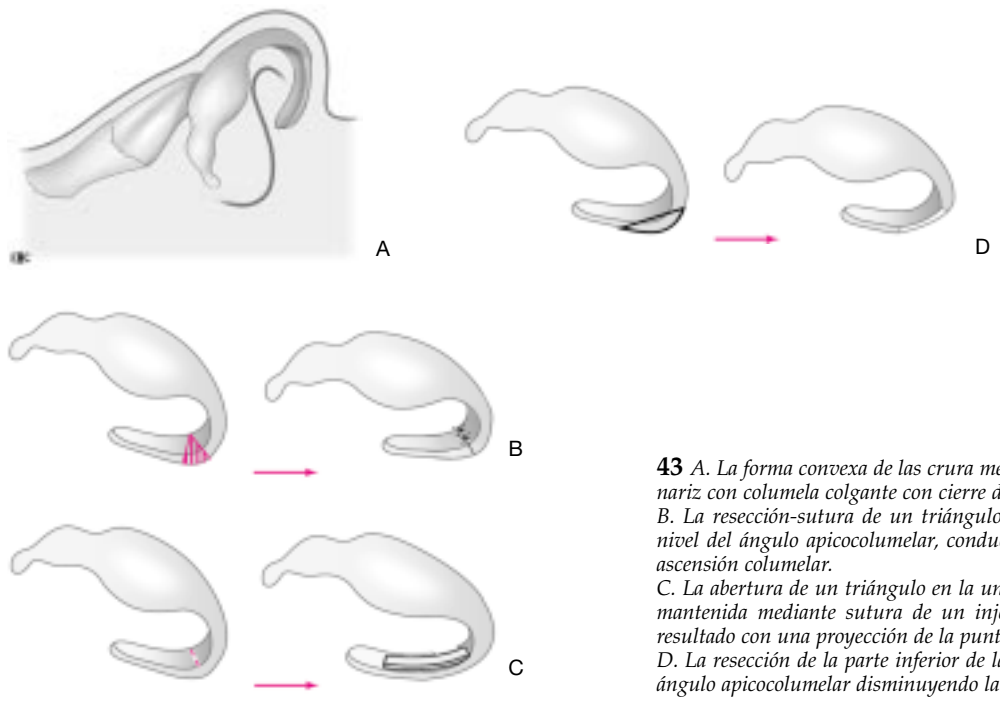

43 *A. La forma convexa de las crura medial e intermedia da el aspecto de una nariz con columela colgante con cierre del ángulo nasolabial.*
B. La resección-sutura de un triángulo de base inferior del cartílago alar, a nivel del ángulo apicocolumelar, conduce a un cierre de ese ángulo con una ascensión columelar.
C. La abertura de un triángulo en la unión de las crura intermedia y medial, mantenida mediante sutura de un injerto cartilaginoso, provoca el mismo resultado con una proyección de la punta.
D. La resección de la parte inferior de las crura medial e intermedia define el ángulo apicocolumelar disminuyendo la altura de la columela.

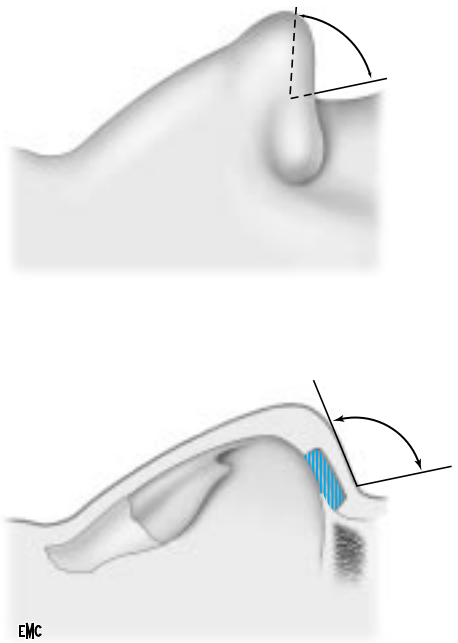

44 *La colocación de un injerto, bajo el septum cartilaginoso y la espina nasal, desciende la columela y abre el ángulo nasolabial.*

En el caso de una punta ancha con un ángulo nasolabial medianamente cerrado y un lóbulo apical normal, la resección de las crura laterales se prolonga por detrás. Esa maniobra produce una rotación posterosuperior, así como un afinamiento de la punta y una retracción superior del ala nasal, beneficiosa si la columela es poco visible de perfil. Esta resección debe ser prudente con el fin de evitar una disminución de la válvula nasal y una nariz demasiado pinzada.
En el caso de una punta caída y ancha con un lóbulo apical normal, se asocia a la resección anterosuperior de las crura laterales, más o menos importante según la amplitud de la punta, la ablación de un triángulo cartilaginoso en la base

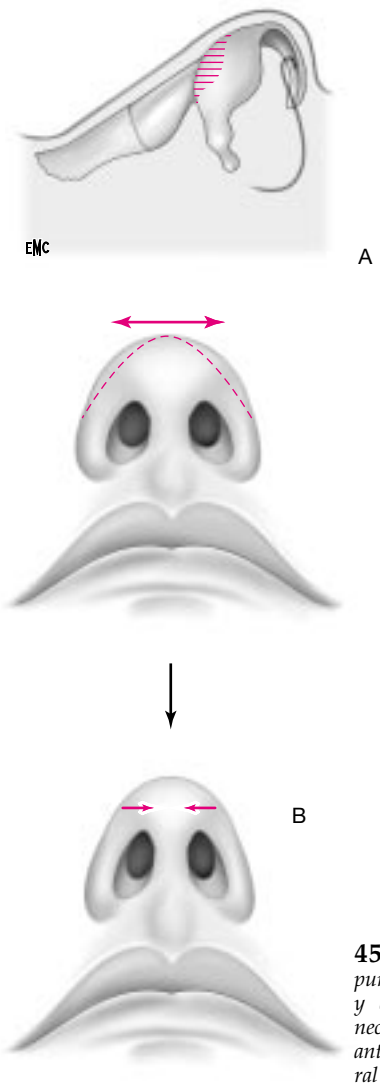

45 *El afinamiento de una punta, con el ángulo nasolabial y el lóbulo apical normales necesita una resección del borde anterosuperior de las crura lateral e intermedia.*

superior de la crus lateral, sin ruptura del borde inferior *(fig. 46)*. Este procedimiento se hace por vía externa.

En el caso de una punta ancha con defecto de proyección de la nariz, la sutura que junta las cúpulas cierra el ángulo de divergencia de las crura intermedias y conduce a un afinamiento y a una proyección de la punta [27] *(fig. 47)*. Si las crura mediales son poco rígidas, se coloca un injerto cartilaginoso columelar entre estos cartílagos *(fig. 48)*. Las crura intermedias pueden estriarse para debilitarlas y hacerles perder su tendencia a retomar su forma original.

En el caso de la nariz en «corcho de champán», es decir de la nariz ancha con un lóbulo apical hipertrofiado, a menudo es difícil modificar la longitud del lóbulo, sobre todo si la piel es gruesa. La resección de la parte anterosuperior las crura laterales se asocia a una sección-resección y sutura, en la unión de la crus intermedia con la crus medial [12]. El resultado depende de la elasticidad de la piel *(fig. 49)*.

— La ausencia de ángulo apicocolumelar: este ángulo puede ser recreado por una resección de un triángulo con base superior, en la unión de la crus intermedia con la medial. Hay que evitar seccionar el borde inferior del cartílago alar. La sutura de los bordes de la resección provoca un retroceso de la punta y crea la angulación de *double break* (doble ruptura).

— La asimetría de proyección de las cúpulas se puede corregir por la resección unilateral de una prolongación posterior de la crus lateral *(fig. 50)*.

— La base de una columela ancha es afinada por una resección-sutura de los pies de las crura mediales *(fig. 51)*.

■ *Armonización de la punta mediante aporte de injertos cartilaginosos*

Puede tratarse de una malformación congénita, de una secuela de rinoplastia o de traumatismo.

Injerto de Sheen [24, 25]

Descrito por Sheen en 1975, está indicado en caso de:

— punta asimétrica asociada a un defecto de proyección;

— punta redonda o bífida con amplitud normal.

El objetivo es proyectar la punta, definir mejor el lóbulo apicocolumelar y recrear el ángulo entre las crura intermedia y medial.

La técnica consiste en colocar en el segmento apicocolumelar un injerto cartilaginoso por una vía marginal *(fig. 52)*. El injerto tiene la forma de un triángulo truncado de base anterosuperior cuyos ángulos son perceptibles bajo la piel, permitiendo redefinir los reflejos luminosos de las cúpulas. El ancho del injerto es de 8 mm como término medio, pero tanto más estrecho y rígido cuanto más grueso sea el revestimiento cutáneo. La altura es equivalente a la del lóbulo apicocolumelar. Los ángulos se redondean levemente si la piel es fina. El lecho del injerto debe ser suficientemente ancho, aunque no demasiado, para obtener su estabilización. A veces se fija por un monofilamento transcutáneo. Este injerto puede ser situado a través de una vía de acceso externa transcolumelar.

Injerto cartilaginoso en *onlay*

Fue descrito por Peck. Se añade un injerto sobre las cúpulas y de este modo se proyecta y afina la punta sin modificar la región apicocolumelar [19]. Una variante ha sido descrita por Aiach con el nombre de injerto en «golondrina» [1, 17]. La técnica estriba en utilizar la resección de la protuberancia osteocartilaginosa y modelarla en forma de alas de golondrina colocadas sobre las cúpulas *(fig. 53)*. Este injerto da un efecto de proyección, con la condición de tener crura mediales lo suficientemente rígidas. En el caso contrario, las crura mediales deben ser reforzadas por un apoyo columelar cartilaginoso [9, 21] *(fig. 54)*.

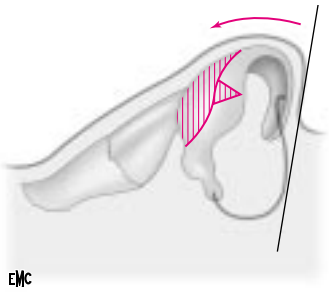

46 *El afinamiento de una punta ancha, con ángulo nasolabial cerrado y piel gruesa, necesita una resección del borde anterosuperior del cartílago alar, un descenso columelar, e incluso una resección-sutura de un triángulo de base superior de la parte anterior las crura laterales. Una vía de acceso externa transcolumelar a menudo es preferible.*

47 *La unión de las crura intermedias, mantenida por una sutura, provoca un afinamiento y una discreta proyección de la punta.*

48 *Una proyección más importante de la punta, asociada a un afinamiento, necesita la colocación de un injerto cartilaginoso.*

Injerto en «flor de lis» de Tessier

Permite proyectar la punta reconstituyendo las cúpulas *(fig. 55)*. Tomado del septum, es desdoblado por su extremo en forma de ala de golondrina.

49 *Nariz en «corcho de champán». La corrección asocia una resección cartilaginosa del borde superior de las crura intermedias y una resección total de la parte anterior de las crura mediales. El resultado depende esencialmente de la elasticidad cutánea.*

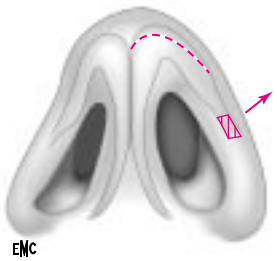

50 *Corrección de una asimetría de proyección de la punta mediante resección de la prolongación posterior de la crus lateral causante de la hiperproyección homolateral.*

51 *La corrección de una columela de base ancha necesita una resección-sutura de los pies de las crura mediales.*

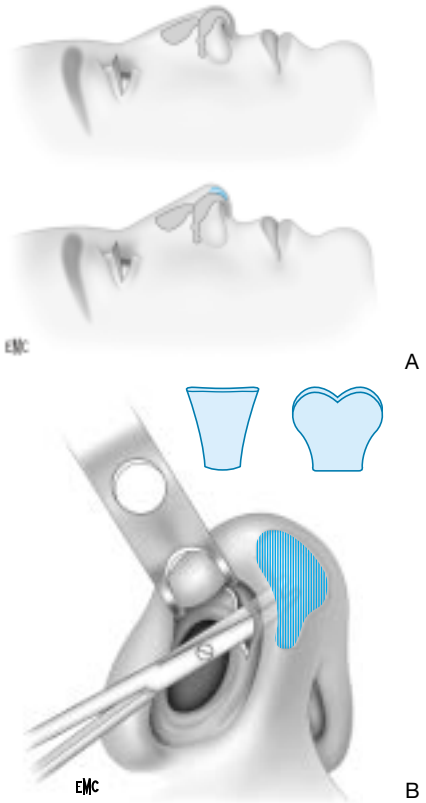

52 *A. El injerto de Sheen permite definir y proyectar mejor la punta. B. Un injerto cartilaginoso en forma de trapecio o de corazón es deslizado por delante de las crura intermedias a través de una incisión marginal.*

53 *Aumento de la proyección de la punta mediante un injerto cartilaginoso en* onlay, *en forma de golondrina.*

— Múltiples injertos cartilaginosos colocados en *onlay* sobre las crura laterales de los cartílagos alares permiten reparar las asimetrías nasales o las crura laterales cóncavas *(fig. 56).*

— La retracción adquirida del ala nasal se puede corregir mediante un injerto cartilaginoso septal u óseo procedente de la lámina perpendicular del etmoides, y colocado en un desdoblamiento del ala nasal. Un injerto compuesto condromucoso endonasal puede reparar ese aspecto antiestético paliando los defectos cartilaginosos y mucosos.

— La posición demasiado baja del lóbulo de la narina se puede corregir por una rotación de 180º de la crus lateral [15] *(fig. 57).*

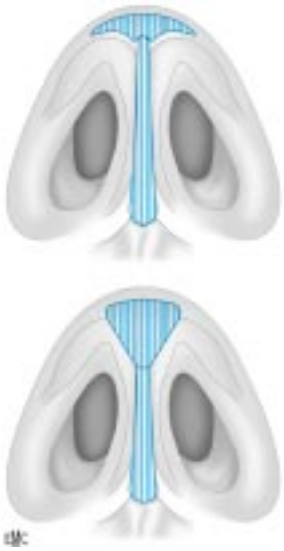

54 *La proyección de la punta puede ser acentuada por un apoyo columelar que sostenga el injerto en forma de golondrina.*

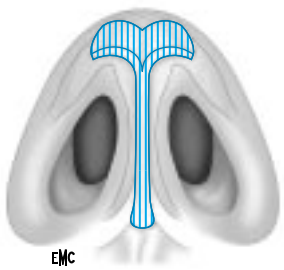

55 *Aumento de la proyección de la punta mediante un injerto en «flor de lis» de Tessier.*

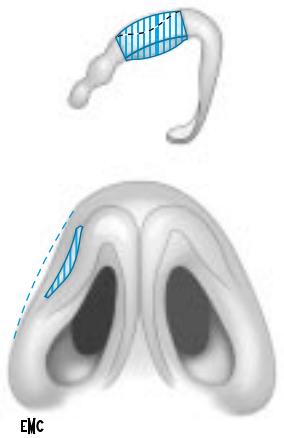

56 *Refuerzo de una crus lateral del cartílago alar por injertos cartilaginosos en* onlay.

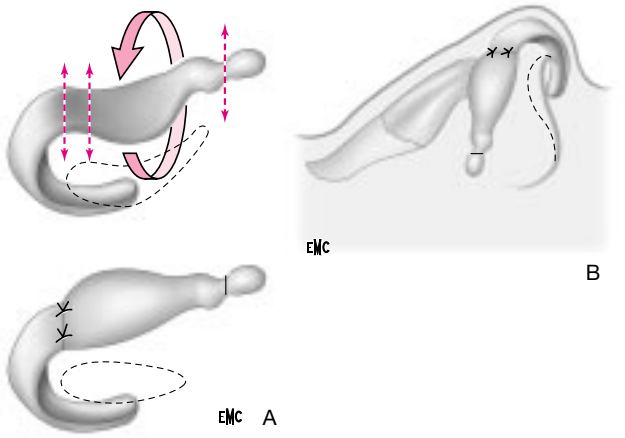

57 *Corrección de un lóbulo de la narina demasiado bajo.*

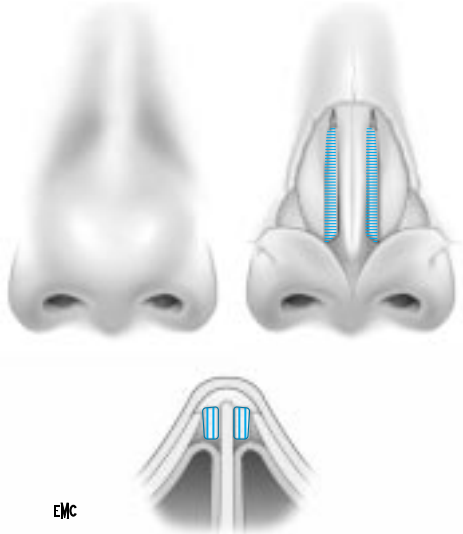

58 *El aspecto de «V invertida» del dorso, generalmente secundario a una rinoplastia, puede ser corregido por* spreader grafts, *es decir por la colocación de dos injertos cartilaginosos a un lado y a otro del borde anterior del septum.*

CIRUGÍA DE ARMONIZACIÓN Y DE AUMENTO DEL DORSO

Armonización del dorso

Necesita reinclusiones cartilaginosas u óseas en los casos en los que presenta un aspecto de «rieles» medios o una desviación subyacente del septum difícil de reparar. Estos injertos, colocados directamente sobre el dorso osteocartilaginoso, deben ser finos y estar prensados, sobre todo si la piel es fina. Estas reinclusiones utilizan muy a menudo la protuberancia resecada o un injerto septal.

Aspecto estrecho del tercio medio del dorso o de V invertida tras rinoplastia

Puede ser corregido por la aposición de cartílago tomando en sándwich el borde anterior del septum *(fig. 58)*. Los cartílagos triangulares pueden ser suturados sobre estos injertos. La vía externa facilita estos procedimientos.

Aumento de la proyección del dorso

Necesita la colocación de injertos. La elección del injerto y de su montaje depende de la proyección de la punta y del ángulo nasolabial. Esquemáticamente, puede diferenciarse:

— la nariz en silla de montar de punta proyectada y ángulo nasolabial abierto evidenciando la persistencia de un sostén cartilaginoso de la punta *(fig. 59)*. El defecto osteocartilagi-

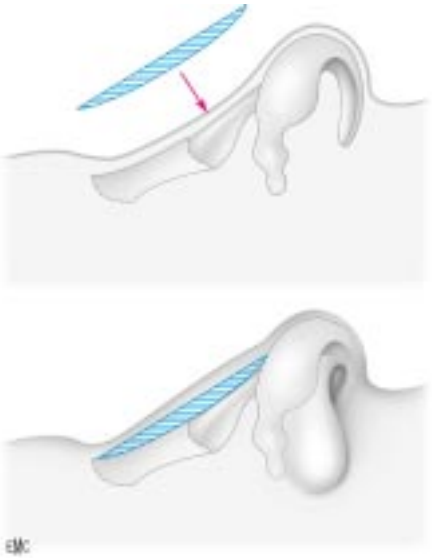

59 *La corrección de la nariz en silla de montar, con punta normalmente proyectada y ángulo nasolabial casi normal, necesita la colocación de un injerto cartilaginoso u óseo, según la importancia del defecto.*

noso del dorso causa la elevación de la punta. Su corrección requiere un injerto de relleno sin precisar apoyo columelar. La vía de acceso transcartilaginosa y extramucosa bilateral permite la colocación del injerto;

— la nariz «hundida» de punta retraída y ángulo nasolabial cerrado evidenciando de una pérdida de las estructuras de sostén de la punta *(fig. 60A, B)*. Su corrección necesita una proyección del dorso y de la punta, asociada a un descenso de la base de la columela. El injerto de la cresta nasal debe mantenerse por un apoyo columelar. Suele ser preferible una vía de acceso externa tipo Réthi por la facilidad del montaje.

CIRUGÍA DE LOS LÓBULOS NASALES

Los lóbulos nasales están constituidos por tejido celuloadiposo recubierto de epitelio. Forman la parte posterior de las alas de la nariz.

El ala de la nariz participa en la mímica y sobre todo en la respiración. Un lóbulo blando y sin consistencia se hunde en el momento de un retroceso importante de la punta y causa un cierre del orificio de la narina y un achatamiento de la base de la nariz. Al contrario, un lóbulo grueso y consistente limita el retroceso de la punta.

A veces es necesaria una corrección primaria o tras un retroceso de la punta de la nariz, incluso en las narices étnicas. El lóbulo nasal, demasiado largo o mal enrollado, causa una nariz ancha. La inserción del lóbulo es más o menos alta.

La indicación y la técnica de resección del lóbulo dependen de la anomalía anatómica de la base de la nariz. El lugar y la importancia de la resección deben ser apreciados antes de la operación y constituyen siempre el último procedimiento de la rinoplastia. La técnica está condicionada por la necesidad de disimular la cicatriz. Hay que ser prudente en la resección pues cualquier error de apreciación es difícil de corregir secundariamente.

Por lo tanto, es importante conocer la anatomía y las relaciones estéticas *(fig. 61)*.

— Vista desde abajo, la base de la nariz está dividida en tres partes separadas por una línea que pasa por la parte más alta de los orificios nasales y otra que pasa por el punto de divergencia de la columela. El ala nasal, reforzada por delante por la crus lateral, se prolonga por detrás por el lóbulo cambiando de dirección. La amplitud nasal es igual a la distancia intercantal interna.

— Vista de perfil, el borde del lóbulo es convexo hacia abajo, mientras que la mitad del ala nasal es cóncava. El borde inferior del ala nasal debe dejar aparecer la columela aproximadamente 2 mm.

Existen esquemáticamente tres tipos de resección *(fig. 62)*:

— en huso, al pie del lóbulo, extendiéndose sobre el umbral nasal, en los casos de nariz ancha *(fig. 62A)*;

— en medialuna, al pie del lóbulo, y subiendo a lo largo del surco alogénico, en los casos de alas demasiado largas *(fig. 62B)*;

— en huso, a lo largo del borde inferointerno del lóbulo, generalmente asociado a una resección en el surco alogeniano, sin modificar la amplitud del orificio de la narina *(fig. 62C)*.

La resección, generalmente efectuada con bisturí nº 15, es puramente cutánea. El cierre se realiza en dos planos.

INJERTOS CARTILAGINOSOS Y ÓSEOS

Los injertos óseos, y sobre todo cartilaginosos, son muy utilizados durante las rinoplastias secundarias y también en las primarias. Rellenan una pérdida o un defecto hísti-

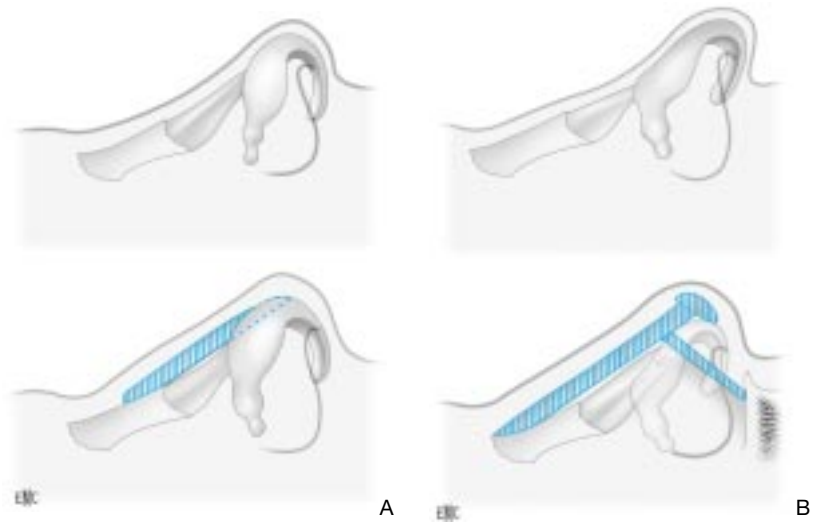

60 *A. La corrección de una nariz hundida con punta retraída necesita la colocación de un injerto a lo largo del dorso, sujeto por un apoyo columelar. Se utiliza generalmente un injerto condrocostal.*
B. Un injerto de Sheen mejora a menudo la definición de la punta.

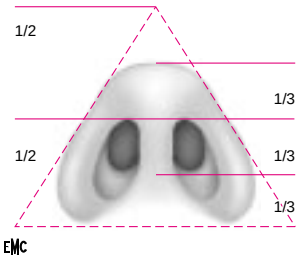

61 *Anatomía y proporciones de la base de la nariz.*

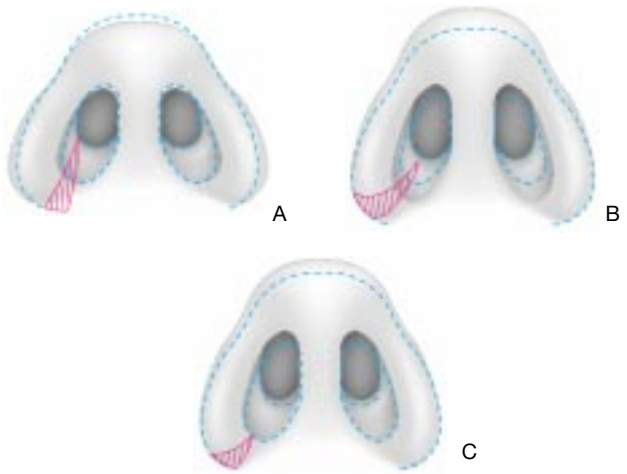

62 *Diferentes resecciones de las alas nasales.*
A. Resección del ala nasal que abarca sobre todo el umbral nasal, acercando de este modo el ala de la columela, que es lo que proyecta la punta.
B. Resección de la base del ala nasal, comportando el retroceso de la punta.
C. Resección del ala nasal sin modificación del umbral, causante de un retroceso de la punta.

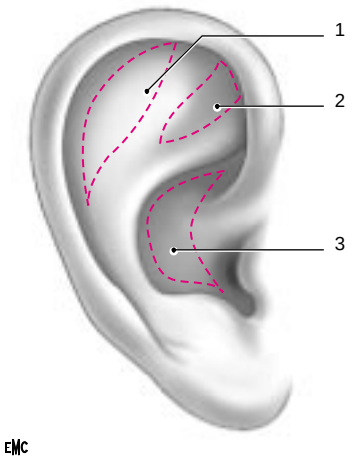

63 *Localizaciones de extracción cartilaginosa de pabellón auricular.*
1. Cymba conchae; 2. fosa navicular; 3. concha.

co, el refuerzo del armazón osteocartilaginoso y la armonización de la nariz. Los injertos autólogos, los únicos que se consideran hoy en día, son siempre preferibles a los biomateriales, cuya fiabilidad a largo plazo suele ser decepcionante.

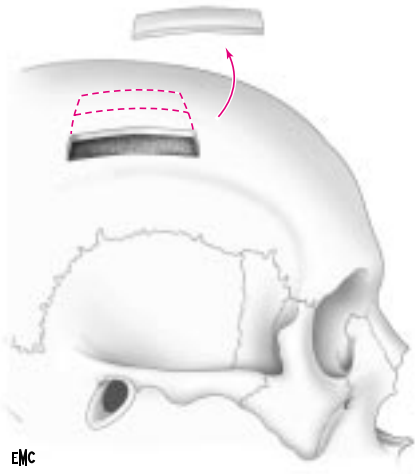

64 *Toma de un injerto parietal craneal. La obtención se hace generalmente en bandas, cuyo número depende de importancia del defecto que debe rellenarse.*

Técnicas y zonas donantes

Injertos cartilaginosos

El injerto septal es el más fácil de obtener en el momento de una rinoseptoplastia. No obstante, se debe desconfiar de los efectos secundarios nefastos sobre la forma y el mantenimiento de la nariz. Clásicamente, se conserva un fragmento en forma de L, de una anchura de 15 mm aproximadamente, con el fin de evitar un hundimiento del dorso cartilaginoso en «hachazo». Dicho hundimiento puede aparecer varios meses después de la rinoplastia. El injerto cartilaginoso es grueso hacia el pie del tabique y fino hacia la lámina perpendicular del etmoides. Al final de la operación, las mucosas son repuestas y mantenidas a menudo por dos láminas de silastic colocadas a ambos lados del tabique. Un taponamiento con gasas impregnadas de bálsamo de Perú o con material reabsorbible se deja *in situ* durante 2 a 8 días. Estos injertos son rectos y rígidos, de ahí su interés.

El injerto auricular se utiliza frecuentemente pues su obtención es fácil y deja muy pocas secuelas *(fig. 63)*. Tiene aún más interés cuando la obtención septal es imposible, en caso de ausencia de cartílago o de adherencias septales. La extracción de la concha es el procedimiento más clásico. No obstante, es posible obtener el cartílago de la fosa navicular o de la cymba conchae. El acceso de la toma puede ser anterior, con el riesgo de una cicatriz discretamente visible, o retroauricular, cuya cicatriz queda oculta. La unidad cartilaginosa circunscrita entre los relieves del pabellón se extrae en su totalidad. El despegamiento es subpericóndrico. La superficie cutánea se vuelve a colocar en su posición con la ayuda de un conformador mantenido in situ durante la contención nasal. El lugar de la extracción depende de la forma del injerto requerido. Estos injertos son generalmente afinados con la ayuda de un prensador.

El injerto condrocostal tiene el interés de ser rígido y fácil de moldear. En la mujer se extrae a nivel del surco submamario. El despegamiento es subpericóndrico. Debe evitarse una herida pleural. Para descartar un neumotórax se solicitará de forma sistemática una radiografía torácica.

Todos los injertos cartilaginosos deben colocarse y estabilizarse cuidadosamente con el fin de evitar los desplazamientos, las retracciones, las irregularidades y las infecciones. El lecho del injerto debe incluir una buena cobertura cutánea y un plano profundo sin comunicación con las fosas nasales. La vía de acceso externa a menudo es preferible. Está indicado un tratamiento antibiótico preventivo de una duración de 8 días.

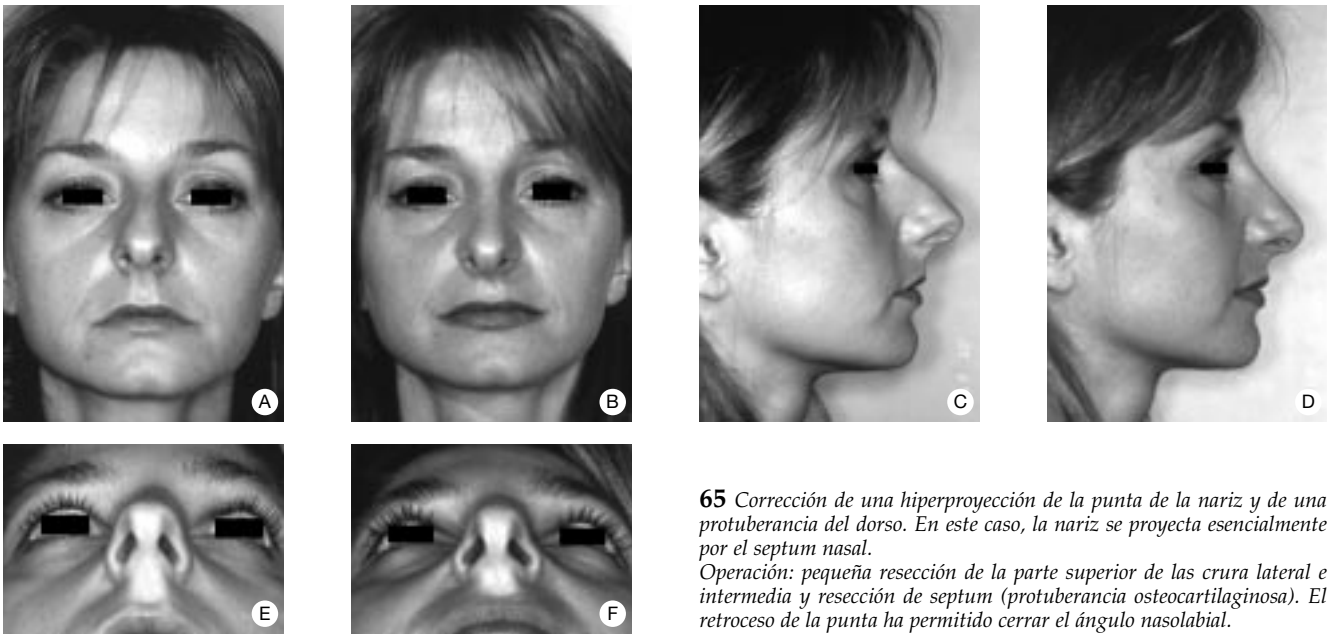

65 *Corrección de una hiperproyección de la punta de la nariz y de una protuberancia del dorso. En este caso, la nariz se proyecta esencialmente por el septum nasal.*
Operación: pequeña resección de la parte superior de las crura lateral e intermedia y resección de septum (protuberancia osteocartilaginosa). El retroceso de la punta ha permitido cerrar el ángulo nasolabial.

66 *Corrección de una proyección de la punta nasal por los cartílagos alares.*
Sección de las prolongaciones posteriores, desinserción de los músculos de la espina nasal anterior. Resección de una protuberancia osteocartilaginosa. Resección de la parte anterosuperior de las crura laterales.
Se observa la abertura del ángulo nasolabial y el efecto de rejuvenecimiento (afinamiento de la punta).

Injertos óseos

Se toman de hueso ilíaco o, mejor aún, del cráneo. El hueso cortical craneal, membranoso, es menos reabsorbible que el hueso esponjoso.

El injerto craneal parietal *(fig. 64)* presenta numerosas ventajas pero la extracción es delicada y está contraindicada en el hombre con poco cabello o calvo. Se rasura el cráneo a mínima en torno a una incisión larga de 7 a 10 cm. La zona que se extraerá se delimita con la fresa, bajo irrigación, y se extraen los injertos con un osteótomo, tras lo cual deberá comprobarse la ausencia de brecha en la duramadre. Luego de una hemostasia cuidadosa, se cierra el cuero cabelludo en dos planos, generalmente sin drenaje. El período postoperatorio es habitualmente sencillo e indoloro. La cicatriz se disimula bien en el cuero cabelludo, pero deja ver una ligera depresión.

67 *Nariz ancha a nivel del dorso (tras traumatismo en la infancia).*
Osteotomía mediana y lateral, con resección ósea media del callo óseo.
La aproximación de los huesos propios de la nariz conduce a un afinamiento del dorso.
Se afina la punta por una resección de la parte superior de las crura laterales e intermedias.

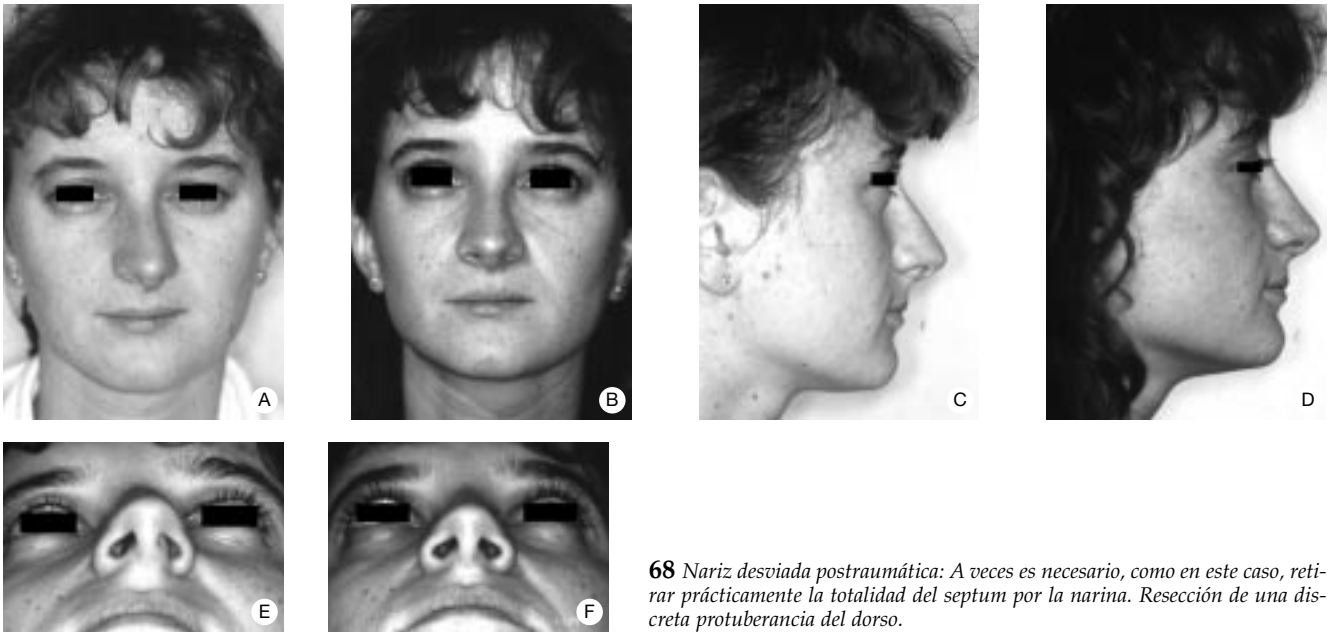

68 *Nariz desviada postraumática: A veces es necesario, como en este caso, retirar prácticamente la totalidad del septum por la narina. Resección de una discreta protuberancia del dorso.*

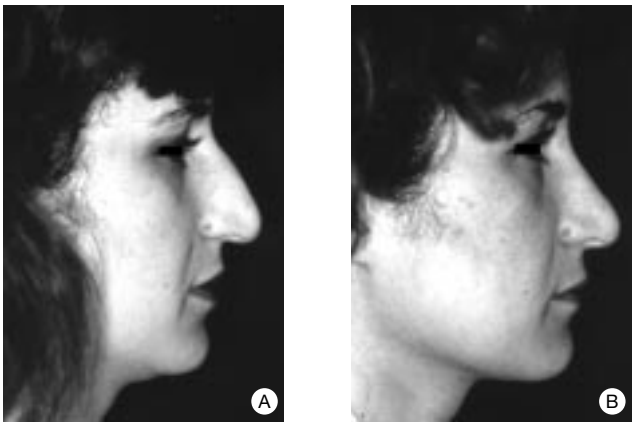

69 *Ángulo nasolabial cerrado con una piel gruesa y pesada. Por vía externa, resección de la parte superior de la crus lateral y de un triángulo del borde superior, en la unión de la crus lateral e intermedia. Resección de una protuberancia del dorso.*

■ *Indicaciones y elección de los injertos*

Dependen de la importancia del defecto, del lecho del injerto, del grosor cutáneo y de las costumbres del cirujano.

Nariz hundida

— Los injertos óseos ilíacos o craneales [10] son los más utilizados. No obstante, tienden a la reabsorción y no siempre

70 *Secuelas de una rinoplastia: Desviación del dorso y, sobre todo, desplazamiento lateral de una reinclusión cartilaginosa. Resección asimétrica de la parte superior de las crura laterales.*
Corrección por vía interseptocolumelar: injerto de cráneo, reposición de los remanentes del septum, simetrización de las crura intermedias y laterales.

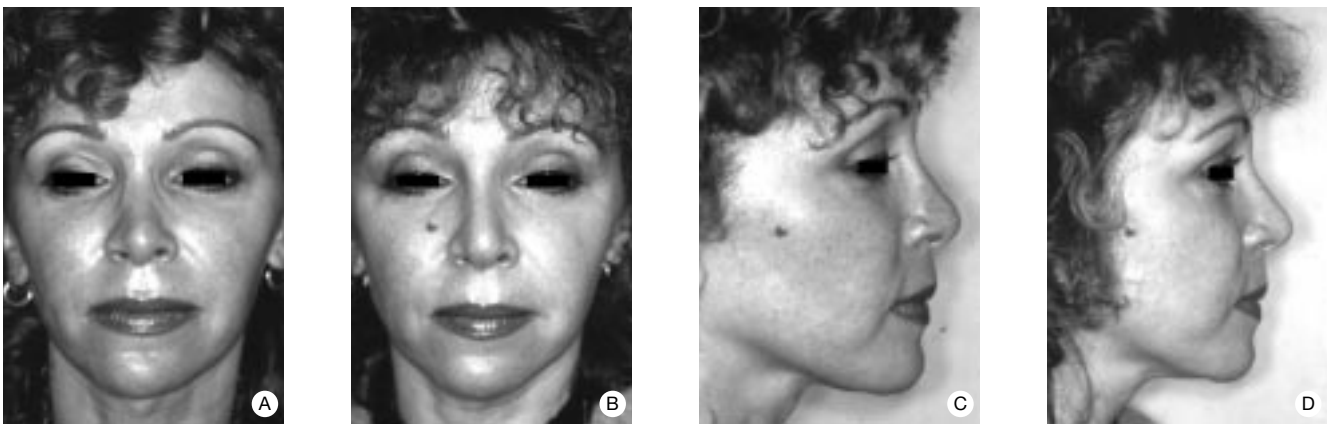

71 *Secuelas de una rinoplastia: Frontalmente, aspecto en V invertida del dorso, asociado a una asimetría de la punta; de perfil, un ángulo nasofrontal demasiado bajo y una punta mal definida.*
Corrección: rinoplastia por vía externa, spreader graft, *injerto cartilaginoso de concha reproyectando el dorso, resección del borde superior de la crus lateral del cartílago alar derecho, para simetrizar los lóbulos nasales y colocación de un injerto de Sheen para volver a definir la punta.*

son muy moldeables. Pueden ser recubiertos por aponeurosis temporal para eliminar las asperezas del dorso cuando existe una piel fina.

— Los injertos condrocostales o osteocondrocostales tienden a deformarse con el tiempo. Son fácilmente moldeables, no reabsorbibles, flexibles para la punta y perfectamente lisos para la cresta nasal [5].

Nariz en silla de montar discreta

Es suficiente un injerto cartilaginoso auricular.

Armonización nasal (punta, alas, dorso)

Se utilizan generalmente las resecciones realizadas durante la rinoplastia (alar, septum) o un injerto auricular.

CASOS CLÍNICOS

Las figuras 65, 66, 67, 68, 69, 70, 71, 72, 73, 74, 75 ilustran algunas técnicas correctoras.

72 *Secuelas de una septorrinoplastia.*
Frontalmente, desviación y prominencia de la nariz ósea, hundimiento supralobular, punta redondeada.
Disarmonía de la línea de perfil, prominencia anterior de la punta.
Corrección por vía endonasal: adelgazamiento de la punta mediante resección de las crura laterales e intermedias, corrección del hundimiento cartilaginoso supralobular mediante injertos de reinclusión alar, realineación del eje de la pirámide nasal, disminución mediante lima de la protuberancia ósea.

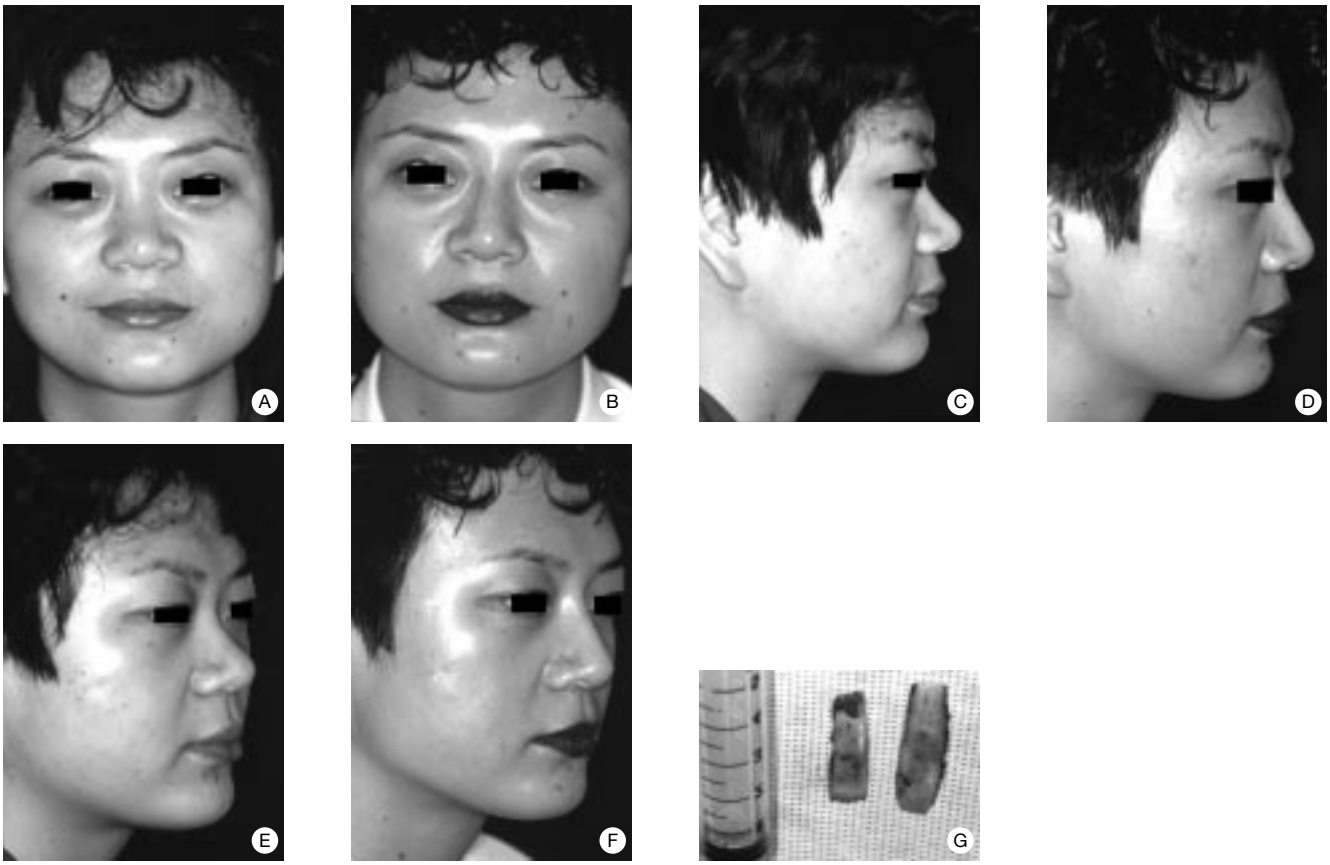

73 *Nariz congénita en una paciente asiática.*
Frontalmente, un aspecto de hipertelorismo con raíz nasal ancha.
De perfil y de tres cuartos, un dorso hundido con aspecto de exoftalmía.
Corrección: se coloca un injerto óseo de cráneo parietal por una vía de acceso interseptocolumelar. El aspecto de exoftalmía es más discreto.

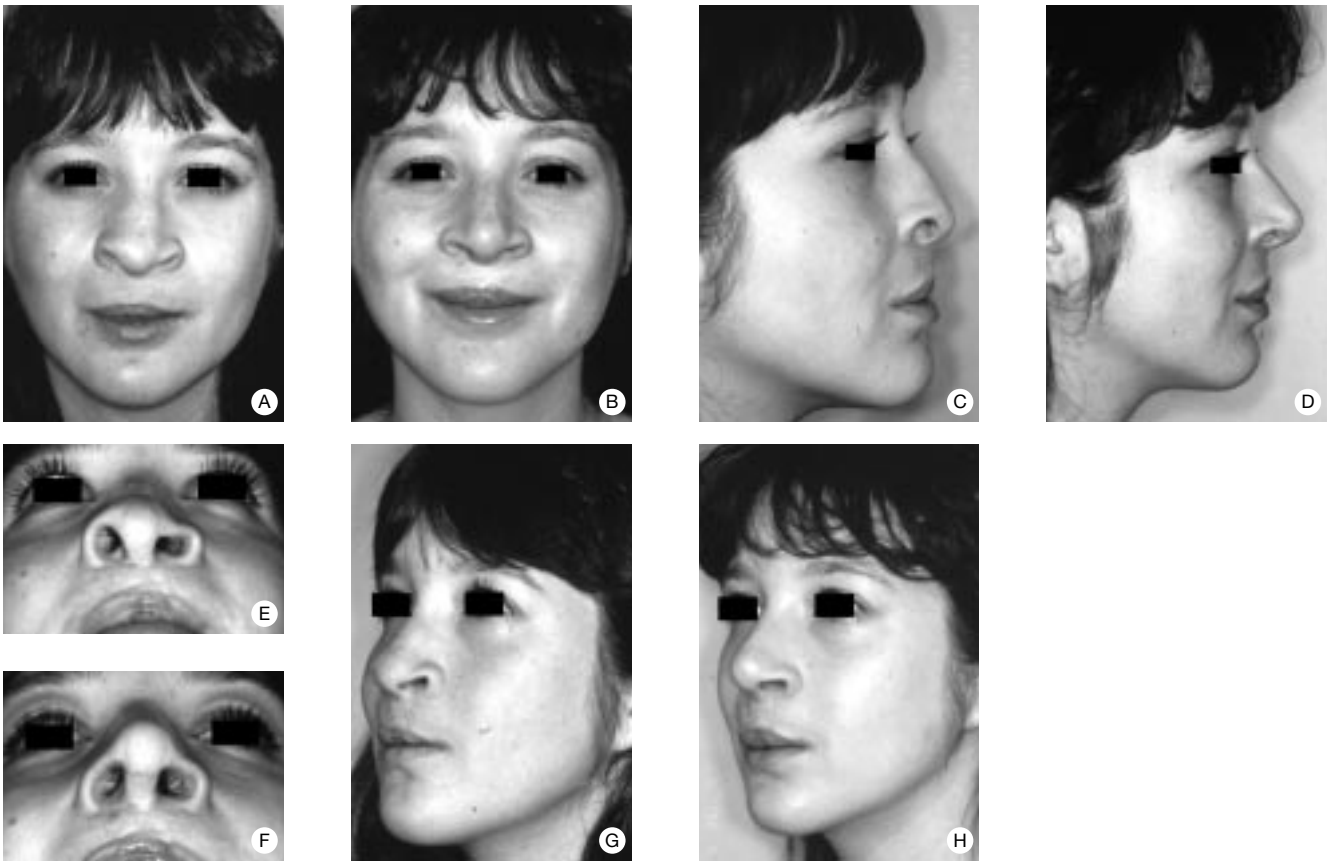

74 *Secuela de una hendidura labio-alveolo-palatina.*
Defecto de proyección del dorso y de la punta, asociado a una asimetría de las alas nasales.
Corrección: rinoplastia por vía externa, injerto cartilaginoso condrocostal del dorso asociada a un apoyo columelar, disección de los cartílagos alares cuyas crura intermedias se suturan por encima del injerto cartilaginoso. Injerto de Sheen para redefinir la punta.

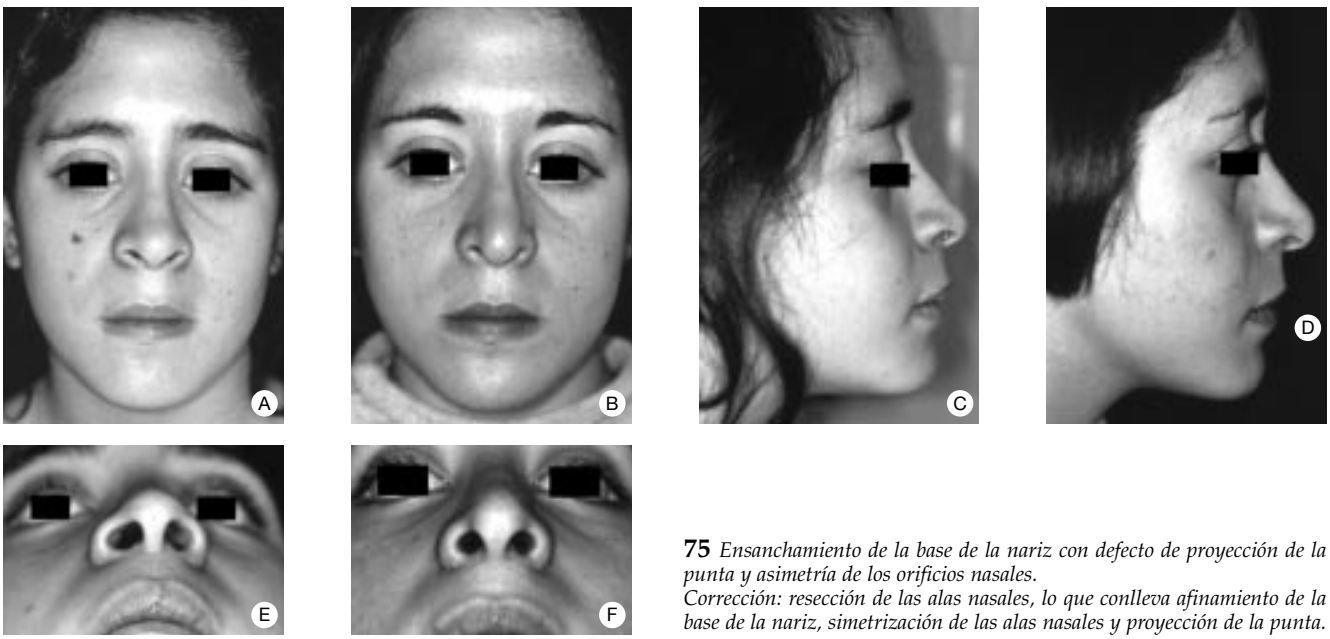

75 *Ensanchamiento de la base de la nariz con defecto de proyección de la punta y asimetría de los orificios nasales.*
Corrección: resección de las alas nasales, lo que conlleva afinamiento de la base de la nariz, simetrización de las alas nasales y proyección de la punta.

Cualquier referencia a este artículo debe incluir la mención del artículo original: Deffrennes D et Horay P. Rhinoplastie esthétique et réparatrice. Encycl Méd Chir (Editions Scientifiques et Médicales Elsevier SAS, Paris, tous droits réservés), Techniques chirurgicales - Tête et cou, 46-125, 1998, 32 p.

Bibliografía

[1] Aiach G, Lévignac J. La rhinoplastie esthétique, monographie de chirurgie réparatrice. Paris ; Masson, 1986

[2] Baud C. L'harmonie d'un visage : étude scientifique de la beauté appliquée en chirurgie esthétique. Paris : Maloine, 1978

[3] Belinfante LS. Nasal tip modification using distinct methods. *J Oral Maxillofac Surg* 1993 ; 51 : 506-516

[4] Constantian MB. The septal angle: a cardinal point in rhinoplasty. *Plast Reconstr Surg* 1990 ; 85 : 187-195

[5] Daniel RK. Rhinoplasty and rib grafts: evolving a flexible operative technique. *Plast Reconstr Surg* 1994 ; 94 : 597-611

[6] Daniel RK. The nasal tip: anatomy and aesthetics. *Plast Reconstr Surg* 1992 ; 89 : 216-225

[7] Deffrennes D, Negrier B, Hadjean E. Dysharmonies nasales. *Encycl Med Chir* (Elsevier, Paris), Oto-rhino-laryngologie, 20-315-A-10, 1996 : 1-17

[8] Gubisch W. The extracorporeal septum plasty: a technique to correct difficult nasal deformities. *Plast Reconstr Surg* 1995 ; 95 : 672-682

[9] Hamra ST. Crushed cartilage grafts over alar dome reduction in open rhinoplasty. *Plast Reconstr Surg* 1993 ; 92 : 352-356

[10] Jackson IT, Smith J, Mixter RC. Nasal bone grafting using split skull grafts. *Ann Plast Surg* 1983 ; 11 : 533-539

[11] Johnson C, Toriumi D. Open structure rhinoplasty. Philadelphia : WB Saunders, 1990

[12] Jost G. Atlas de chirurgie esthétique plastique. Paris : Masson, 1988

[13] Kuhn BS, Taylor CO. Rhinoplasty: contemporary management of the nasal tip. *J Oral Maxillofac Surg* 1991 ; 49 : 947-956

[14] McCarthy JG, Wood-Smith D. Rhinoplasty. In : McCarthy JG ed. The face. *Plastic Surgery,* 1990 ; vol 3

[15] McCollough EG, Fedok FG. The lateral crural turnover graft: correction of the concave lateral crus. *Laryngoscope* 1983 ; 103 : 463-469

[16] McKinney P, Loomis MG, Wiedrich TA. Reconstruction of the nasal cap with a thin septal graft. *Plast Reconstr Surg* 1993 ; 92 : 346-351

[17] Mavili ME, Safak T. Use of umbrella graft for nasal tip projection. *Aesth Plast Surg* 1993 ; 17 ; 163-166

[18] Pech A, Cannoni M, Zanaret M et al. Le choix de la technique de la chirurgie correctrice de la pointe du nez. *Ann Otolaryngol* 1989 ; 106 : 271-277

[19] Peck GC. The onlay graft for nasal tip projection. *Plast Reconstr Surg* 1983 ; 71 : 27-37

[20] Pitanguy I, Salgado F, Radwanski HN, Bushkin SC. The surgical importance of the dermocartilaginous ligament of the nose. *Plast Reconstr Surg* 1995 ; 95 : 790-794

[21] Pollet J. Three autogenous struts for nasal tip support. *Plast Reconstr Surg* 1972 ; 49 : 527

[22] Rees TD. Aesthetic plastic surgery. Philadelphia : WB Saunders, 1980

[23] Rich JS, Friedman WH, Pearlman SJ. The effects of lower lateral cartilage excision on nasal tip projection. *Arch Otolaryngol Head Neck Surg* 1991 ; 117 : 56-59

[24] Sheen JH. Secondary rhinoplasty, In : McCarthy JG ed. The face. *Plastic Surgery* 1990 : vol 3

[25] Sheen JH, Sheen AP. Aesthetic rhinoplasty. St Louis : CV Mosby, 1987

[26] Skoog T. A method of hump reduction in rhinoplasty. A technique for preservation of the nasal roof. *Arch Otolaryngol* 1966 ; 83 : 283-287

[27] Tardy ME. Transdomal suture refinement of the nasal tip. *Fac Plast Surg* 1987 ; 4 : 317-325

[28] Tebbetts JB. Shaping and positioning the nasal tip without structural disruption: a new, systematic approach. *Plast Recontr Surg* 1994 ; 94 : 61-77